

Üst üriner sistem cerrahilerinden sonra ağrı ve tedavi yaklaşımları

Dr. Murat Tezer, Dr. Meltem Karadeniz, Dr. Öner Şanlı
İstanbul Üniversitesi, İstanbul Tıp Fakültesi, Üroloji ve Anesteziyoloji ve Reanimasyon Anabilim Dalı, İstanbul

Özet

Üst üriner sistem cerrahilerinden sonra gelişen ağrı, diğer postoperatif ağrılarda olduğu gibi hastaya rahatsızlık vermesinin yanısıra morbiditeye de sebep olabilen bir duydur. İskemi, inflamasyon, obstrüksiyon ve iritasyon ağrının temel sebepleridir. Hasta konforu ve morbiditenin önlenmesi açısından ağrı uygun yöntemler ile tedavi edilmelidir. Ancak postoperatif ağrı, komplikasyonlara da işaret edebileceğinden iyi değerlendirilmeli ve tedavisi muhtemel komplikasyonlarla birlikte planlanmalıdır. Ağrı; lokalizasyonu, başlangıç zamanı, süresi, eşlik eden ateş, lökositoz, tedaviye verdiği yanıt, yapılan operasyonun türü de; dikkate alınarak değerlendirilmelidir. Ağrı tedavisinde preemtif yaklaşımlar, analjezik droglar, lokal anestetikler kullanılmaktadır.

Giriş

Uluslararası Ağrı Araştırmaları Birliği (IASP)'nin tanımlamasına göre ağrı, “gerçek veya potansiyel doku hasarıyla ilişkili veya bir hasarla tanımlanabilen, hoş olmayan duysal ve duygusal deneyimdir” (1). Ağrı duyusu genel olarak organizmayı travmatik dış etkilere korur veya organizmada düzeltilmesi gereken bir sorun olduğuna işaret eder. Cerrahi girişimler doku hasarı ile ilişkili olduğundan postoperatif dönemde ağrı oluşması beklenen bir durumdur. Erişkinlerin %77'si postoperatif ağrının kaçınılmaz olduğuna inanmaktadır ve bu ağrı yaklaşık %60'ının ameliyat öncesi birincil korkusudur (3).

Yeterli tedavi edilmeyen ağrı postoperatif morbiditeyi artırır. Ağrı, katekolaminlerin salınımını artırarak taşikardi, hipertansiyon, miyokard iskemisi gibi postoperatif istenmeyen durumlara sebep olabilir. Bunun dışında üst abdominal ve torasik insizyonlarda ağrı,

solunum fonksiyonlarını da; olumsuz etkileyerek hipoksi, ateletazi, pnömoni gibi iyileşme sürecini olumsuz etkileyen ve hastanede kalış süresini artıran durumlara sebep olabilir. Hipoksiye bağlı doku iskemisi, kollajen birikimini yavaşlatarak yara iyileşmesini geciktirir. Ağrı nedeniyle mobilitenin azalması derin ven trombozu ve dekübit yaraları oluşma riskini artırır. Hasta açısından bakıldığında ağrının geçmemesi hastalığın iyileşmediğinin belirtisidir. Dinmeyen ağrı, anksiyete ve uyku bozukluğunu tetikleyerek hasta konforunu azaltır. Postoperatif dönemde bu beklenen ağrıların uzun sürmesi veya yetersiz tedavi edilmesi iyileşme sürecini ve hastanın konforunu etkilediğinden tedavi edilmesi ve hastanın rahatlatılması gerekir.

Bunun dışında postoperatif dönemde başlangıç, süre, şiddet, karakteristik ve lokalizasyon olarak beklenmeyen ağrılar bir komplikasyona işaret edebilir ve tedavi sürecini yönlendirmeye (örn. antibiyotik eklenmesi/değişimi, sekonder operasyon) yardım eder. Bu durumda ağrıya ateş, lökositoz gibi değişik parametreler de eşlik edebilir.

A) Postoperatif Ağrı Fizyolojisi

Cerrahi prosedürler cilt ve diğer dokularda insizyon ve diseksiyona bağlı hasar, yara yerinde termal ve kimyasal etki, somatik ve viseral yapıların traksiyon ve manüplasyonu ile karakterizedir. Bu etkilerin tümü ağrıya neden olabilir.

Postoperatif dönemde ortaya çıkan iki farklı ağrı çeşidi vardır. İlki “nosiseptif ağrı” olarak adlandırılır. Nosiseptif ağrı, postoperatif ağrıya anahtar özelliktedir. Bu ağrı genellikle doku hasarı veya inflamasyonla ilişkilidir, “inflamatuvar” ağrı olarak da adlandırılır. Nosiseptörler (özelleşmiş duysal sinir uçları) cerrahi travma, inflamasyon veya lümenli organda obstrük-

siyon/gerilme ile stimüle olur. Organa ait reseptörler (viseral nosiseptörler) dışında cilt, kaslar, konnektif doku, kemikler ve eklemlerde (somatik nosiseptörler) bulunurlar. Cerrahi doku hasarı, araşidonik asit, histamin, 5-hidroksitriptamin (5HT), substans P ve prostaglandinler gibi lokal aljezik mediatörlerin salınmasına yol açar. Bu kimyasallar nosiseptörleri stimüle ederler. Hasarlı dokulardan hazırlanan ekstrelerin normal deri altına enjekte edildiğinde şiddetli ağrıya yol açtığı bildirilmiştir. Buna ek olarak ağrı, üreter obstrüksiyonu ve intraluminal basınç artışı gibi doku hasarı olmayan uyarılar sonucunda da oluşabilir.

Diğer ağrı tipi ise cerrahi işlem sırasında hasar gören veya sıkışan sinir liflerinin oluşturduğu nöropatik ağrıdır. Örneğin flank insizyonlarında hasar gören interkostal sinir, postoperatif ağrıya sebep olur.

B) Üst Üriner Sistemde Ağrı Duyusunun İletimi

Periferik sinir sisteminin retroperitona ait bölümü otonom ve somatik sistem olarak iki kategoride incelenir. Otonom sinirler, organlar (örn. böbrek ve üreter), kan damarları, bezler ve düz kaslara ait afferent ve efferent innervasyonu sağlarlar. Böbrek kapsülü, toplayıcı sistem ve üreterde obstrüksiyon/distansiyon, inflamasyon, veya direkt mukozal iritasyon ile stimüle olan ağrı reseptörlerinden kalkan uyarılar sempatik sinir lifleri ile iletilir. Böbreğin sempatik sinir lifleri renal arter etrafında otonom pleksusu oluşturur. Bu pleksusun lifleri çölyak ve aortikorenal ganglionlara ulaşır. Burada sinaps yapan lifler ise T8-L2 spinal segmentlere ulaşır. Sonuçta böbrek ve üreter ağrısı sempatik liflerle taşınmaktadır. Çölyak ganglion; karaciğer, pankreas, duodenum ve kolonun da duyusunu aldığından, böbrek ağrısı ile oluşan refleks stimülasyon, ağrının intraperitoneal kaynaklı olduğunu düşündürebilir. Böbrek ve üreterde aljezik stimulusun etkisi, subkostal, iliohipogastrik, ilioinguinal ve/veya genitofemoral sinirlerin ulaştığı cilt bölgelerinde (flank, kasık, skrotal/labial) ağrı veya hiperaljezi şeklinde hissedilir. Enflamasyona bağlı ağrı daha sabit seyirli iken obstrüksiyon ağrısı fluktuasyonlar şeklindedir (2,3).

Somatik sinirler ise cilt, iskelet kasları ve eklemlere ait afferent ve efferent innervasyonu sağlar. Cilt, iskelet

kası ve eklemlere ait ağrı duyusu somatik sinirler ile iletilir. Üst üriner sistem cerrahisinde insizyona bağlı ağrı duyusu; interkostal sinirlere ait T6-10 dermatomları ile ilişkilidir.

Ağrı impulsları, iletim hızları açısından iki farklı sinir lifi ile spinal korda ulaşır. Miyelinli hızlı iletim yapan Aδ lifleri uyarıldığında keskin, lokalize ağrı hissedilir. Daha yavaş, miyelinsiz C liflerinin uyarılması ise daha sönük ve iyi lokalize edilemeyen ağrı hissi oluşur.

Sinir lifi, spinal kord arka boynuca ulaştığında ikincil nöronla sinaps yapar. Bu nöronun aksonu spinal kord boyunca yükselerek talamus ve diğer nükleuslara ulaşır. Talamustan kalkan lifler ise ağrı duyusunun hissedilip yorumlanacağı duyuusal kortekse ulaşır.

C) Üst Üriner Sistem Cerrahisinde Postoperatif Ağrı Sebepleri

Genel olarak üst üriner sistem cerrahisine bağlı ağrılar; cilt, cilt-altı, iskelet kasları veya operasyon lojunda nöropatik ve inflamatuvar ağrının yanında böbrek/üreter'deki intraluminal basınç artışı (örn. obstrüksiyon) ve mukozal iritasyona bağlıdır. Obstrüksiyona bağlı ağrının sebebi intraluminal basınç artışıdır. Böbrekteki mekanoreseptörler, intrapelvik basınç 30 mmHg'yi aştığında ağrı duyusu için stimüle olurlar (4,5).

Postoperatif ağrı sebepleri:

- 1 Rezidü taş veya kan pıhtısına bağlı obstrüksiyon: Açık böbrek taşı ve endoskopik üreter taşı tedavisinde üreter stenti yerleştirilebilir. Stent alındıktan sonra rezidü taşın üreteri tıkaması ile obstrüksiyon ve ağrı gelişebilir. Benzer şekilde PCNL operasyonunda da nefrostomi yerleştirilebilmektedir. Nefrostomi alındıktan sonraki obstrüksiyon ağrıya sebep olabilir.
- 2 Böbrekte subkapsüler veya lojda hematoma ağrı sebebi olabilir.
- 3 Enfeksiyon ve buna bağlı parankimal enflamasyon (örn. pyelonefrit) veya abse oluşumu: Enfekte taş cerrahisi, üreteral kateterizasyon, ameliyathanede yeterli sterilizasyonun sağlanamaması, postoperatif dönemde yetersiz bakım gibi sebeplerle üreter enfeksiyon gelişebilir. Postoperatif dönemde yan ağrısı, ateş ve kusma pyelonefrite işaret eder.

Operasyon lojunda abse geliştiğinde klasik tedavi, antibiyoterapiye ek olarak 3cm'den büyük abselerde perkütan/açık drenajdır. Pyonefroz durumunda ise enfekte renal pelvisin drene edilmesi gerekir.

- 4 Ağrı nedeniyle yapılan operasyonun (örn. nefropeksi) başarısız oluşu ve ağrının devam etmesi.
- 5 Cerrahi diseksiyona bağlı olarak üreterde iskemi veya travma üreter darlığına sebep olabilir. Herhangi bir üreteral enstrümantasyon uzun dönemde üreter darlığı, obstrüksiyon ve buna bağlı ağrı sebebi olabilir. Bu durumda üreteral stent, balon dilatasyon, endoüretrotomi, üreteroüreterostomi, transüreteroüreterostomi, ileal üreter, ototransplantasyon gündeme gelebilir.
- 6 Üreter stenti, tek başına ağrı sebebi olabilir.

D) Postoperatif Ağrı Derecesini Etkileyen Faktörler

- 1 Hastanın önceki tecrübesi: Ürolitiazis nedeniyle tekrarlanan operasyonlar nadir değildir. Hastanın daha önceki operasyonlarında yaşadığı ağrının şiddeti sonraki operasyonlarında yaşayacağı ağrı derecesini etkiler (6,7).
- 2 Hastanın mental hazırlığı: Preoperatif dönemde cerrahın veya anesteziistin vereceği bilgiler hastanın yaşayacağı ağrı derecesini etkiler. Hastanın operasyon öncesi anksiyete, depresyon ve uykusuzluk durumu postoperatif yaşayacağı ağrı şiddeti ile ilişkilidir. Örneğin, hastanın böbrek tümörünün oluşu hem malignite hem de operasyonun büyüklüğü nedeniyle anksiyetesini artırabilir.
- 3 Preoperatif tedbirler: Son dönemde elde edilen veriler santral sinir sisteminin inatçı ağrılı uyarılar tarafından duyarlı hale gelebildiğini ve bunun sonucunda da; ağrı algısının şiddetlendiğini göstermiştir. Preemptif analjezi uygulanması ile yani; cerrahi insizyondan önce analjezik ilaçlar verilerek bu ağrılı uyarıların santral sinir sistemine ulaşması engellendiğinde analjezik gereksinimi veya postoperatif ağrının azaltılabildiği bildirilmiştir. Bu tip uygulamalarda operasyon öncesinde hastaya epidural kateter yerleştirilip lokal anestezi ve narkotik analjezik enjeksiyonu yapılarak hem peroperatif ,hemde postoperatif dönemde hasta oldukça rahat bir süreç geçirmektedir.

- 4 İntraoperatif tedbirler: Açık cerrahilerde cilt-ciltaltı bölgeye lokal anestezi operasyon bitiminde cerrahi ekip tarafından uygulanabilir. Yine insizyon bölgesine fasya altına yerleştirilen kateterden lokal anestezi infüzyonu başlatılması çok daha etkili bir analjezi sağlar. İntraoperatif dönemde etkili bir analjezi sağlanması ve operasyon sonlandırılmadan önce önce ağrı kontrolünün sağlanıp hastanın ağrısız olarak uyandırılması sağlanmalıdır.
- 5 İnsizyon yeri ve uzunluğu: Bir dermatomu (spinal korda tek bir sinir kökünden giren sinirin duyusunu aldığı cilt bölgesi) etkileyen insizyonlarda ağrı, birkaç dermatomun etkilendiği insizyonlara göre daha hafiftir.
- 6 Cerrahi travmanın genişliği: Büyük bir böbrek tümörü için yapılan diseksiyon, bir böbrek taşı cerrahisine göre daha fazladır. Bu durumda operasyon lojundaki inflamasyon ve bunun getireceği ağrı duyusunun daha fazla olması beklenir.
- 7 Cerrahi yöntem: Laparoskopik cerrahi yöntemlerde ağrı, açık cerrahi yöntemlere göre daha hafif ve kısa sürelidir.
- 8 Postoperatif ağrı yönetiminin etkinliği; hastanın hissettiği ağrı derecesini etkiler.

E) Üst Üriner Sistemde Cerrahi Yöntemlere Özgü Ağrı Sebepleri

- 1 Üreterorenoskopi (URS)'de: Rezidü taşlar, koagülüm, üreteral yaralanma ve ürinom, üreter stenti ve uzun dönemde üreter darlığı ağrı sebebi olabilir.
- 2 Perkütan Nefrolitotomi (PCNL)'de: Girişim yeri kota yakınsa interkostal sinir hasarına bağlı olarak postoperatif ağrı gelişebilir. Suprakostal girişimlerde ağrı daha fazladır. Nefrostomi tüpü takılmayan PCNL'de daha az ağrı görüldüğü bildirilmiştir. Ancak postoperatif dinmeyen ağrı ve sepsis gelişirse nefrostomi tüpü takılmalıdır.
- 3 Açık cerrahi: Cerrahi lojda görüntüyü iyileştirmek için yapılan aşırı germeler, kaslarda yaralanma veya sinir hasarına sebep olarak postoperatif ağrıyı artırır. Operasyonda interkostal sinirlerin yaralanmamasına özen gösterilmelidir. İnterkostal sinir hasarı postoperatif ağrı sebebidir. İnterkostal sinir etrafındaki fasyal kılıfa peroperatif %0.5 bupivakain enjeksiyonu

postoperatif ağrıyı azaltır. Açık cerrahide yapılan insizyon türü de; postoperatif ağrı ile ilişkilidir. İnsizyonun boyutu ve yeri ağrının şiddeti ve yerini belirler. Büyük insizyonlarda daha fazla dermatom etkilenir. İnsizyonun boyu ve şekli yapılan cerrahinin ve diseksiyonun büyüklüğü ile ilişkili olduğundan lojda daha fazla doku hasarı ve inflamasyon gelişir. Üst üriner sistem açık cerrahisinde kullanılan insizyonlardan dorsal lomberotomi nisbeten daha az postoperatif ağrı sebebi iken torakoabdominal yaklaşımlarda ağrı daha fazla görülür. Subkostal flank insizyonunda ağrı kot rezeksiyonu yapılan insizyonlardan daha az değildir (8,9).

4 Laparoskopik cerrahi: Ağrı, açık cerrahiye göre daha hafif ve kısa sürelidir. İnsizyon ve diseksiyon alanı daha dardır. Örneğin laparoskopik nefrektomide postoperatif ağrı tedavi gereksinimi açık operasyona göre 4 kat daha azdır. Perkütan endopyelotomi ve laparoskopik pyeloplastide ağrı açık yöntemlere göre daha azdır. Ancak laparoskopik cerrahiye bağlı ağrı ile ilişkili durumlar vardır: (10)

- Port bölgesinde normalde ağrı görülebilir. İnsizyon veya port yerleştirme öncesinde trokar veya el yardımı için gerekli olan insizyon bölgelerine %0.5 bupivakain infiltrasyonu postoperatif ağrıyı azaltır. Şunu da belirtmek gerekir ki; port bölgesinde sınırlı ağrı geç dönemde enfeksiyonla da ilişkilidir. Ancak enfeksiyona ateş, kızarıklık gibi semptomlar eşlik edebilir. Zayıf hastalarda port bölgesinde enfeksiyon olmadan, fasyal sütürün iritasyonuna bağlı ağrı olabilir.
- Lokalize ağrı ile birlikte subkutan kitle; rektus kılıfında hematoma, kanama veya herni olabilir. Hematoma bağlı ağrıda sıcak pedlerle tedavi, herni için sonraki laparoskopik onarım gerekebilir.
- Postoperatif 2-3. günlerde abdominal/flank ağrısı ateş, lökositoz ile birlikte ise üreter yaralanmasına işaret eder.
- Postoperatif ani, ciddi ve yaygın karın ağrısı, otozomal dominant PKB hastalığında kist sıvısının batın içine kontaminasyonu veya barsak hasarı ile ilişkili olabilir.
- Trokar bölgesinde persistan ve artan ağrı, trokara

yakın barsak hasarına işaret edebilir. Daha sonra buna ateş, bulantı, kusma, lökositoz eşlik eder. Bilinmelidir ki barsakta koter hasarına bağlı perforasyon ve buna bağlı gelişen ağrı, postoperatif 18. güne kadar gecikebilmektedir.

- Postoperatif sağ skapular rahatsızlık hissi, CO2 pnömoperitoneumun sebep olduğu diafram iritasyonuna sekonder olabilir. CO2 drenajı, işlem sonrası abdomene nitröz oksit verilmesi ve cerrahi bölgenin lokal anestezikle yıkanması postoperatif ağrıyı azaltır. Bu omuz ağrısı şikayeti retroperitoneoskopik girişimlerde nadirdir.
- Sinir hasarına bağlı nadir komplikasyonlar kronik ağrı sendromu ve orkaljidir. Bunun dışında hastaların %10'unda postoperatif 5 gün sonra başlayıp aylarca devam eden ve spontan iyileşen aynı taraflı testis ağrısı bulunabilir.

F) Postoperatif Ağrının Medikal Tedavisi

a) Postoperatif ağrı tedavisinin hedefleri

- 1 Postoperatif ağrının değerlendirilmesi ve etkin postoperatif ağrı kontrolü için plan yapmak.
- 2 Hastanın postoperatif ağrı insidansını ve şiddetini azaltmak.
- 3 Hasta rahatlığını ve memnuniyetini arttırmak.
- 4 Hasta rahatlığını en az düzeyde sedasyon ve solunum fonksiyonları bozulmadan sağlamak.
- 5 Postoperatif komplikasyonları ve bazı olgularda, cerrahi işlemlerden sonraki eksternasyon süresini azaltmak.
- 6 Hastaların acil değerlendirme ve etkin tedavi alabilmesi için dinmeyen ağrının bildirilmesine yönelik hasta eğitimi vermek.
- 7 Hemşire ve hekim ekibinin eğitim ve öğretimine yardımcı olmak.

b) Postoperatif Ağrı tedavisinde kullanılacak medikal tedavi seçenekleri

Non-steroid antiinflamatuvar ilaçlar (NSAİİ), metamizol, parasetamol veya kodein/parasetamol kombi-

nasyonu, tramadol, opioidler, hasta kontrollü analjezi uygulamaları (HKA) IV yol ile veya epidural kateter yardımıyla uygulanabilir.

Endoskopik Girişimler (URS) Sonrası Tedavi

İntraoperatif: Spinal anestezi 4-6 saatlik intraoperatif analjezi ve postoperatif analjezi sağlar. Ancak işlem sırasında kullanılan sıvı spinal anestezi seviyesinin üzerindeki böbrekte intrapelvik basıncı artırarak ağrı yapabileceğinden özellikle orta ve proksimal üreter taşı ise genel anestezi uygulanmalıdır.

Postoperatif: Bu grup hastalarda erken dönemde zayıf bir opioid (Tramadol) ve NSAİ kombinasyonu iyi bir seçenek olabilir. Parasetamol, kodein kombinasyonu ile devam edilebilir. Ayrıca parasetamol IV veya oral yoldan uygulanabilir.

İlaç seçenekleri: Diklofenak 50 mg oral yolla/8 sa; Diklofenak 100 mg rektal yolla/16 sa; Parasetamol 1g oral yolla/6 sa; Co-proksamol, co-didramol, 2 tablet/6 sa; Tramadol 50-100 mg/6 sa.

Perkütan Endoskopik Yöntemler Sonrası Tedavi

Perkütan nefrolitotomi, perkütan endopiyelektomi, pyelokalisiyel tümörlerin perkütan rezeksiyonu, antegrad üreteroskopi sonrasında analjezik plan URS'de uygulanan planın aynısıdır. Genellikle rahatsız dekübitus (ameliyat masasında yüzüstü pozisyonda yatma) nedeniyle genel anestezi uygulanır. Operasyon bölgesine lokal anestezi (%0.25'lik bupivakain) uygulanabilir.

Açık Cerrahi Sonrası Tedavi

Transperitoneal Laparotomi

Retroperitoneal lenf nodu diseksiyonu (RPLND), radikal nefrektomi±kaval trombektomi gibi operasyonlarında hastalar postoperatif yoğun bakım ünitesinde tedavi edilirler. Genellikle genel anestezi ve bölgesel teknik bir arada kullanılır.

İntraoperatif: Genel anestezi bazen tek başına bazen de; rejyonel yöntemlerle kombine edilerek kullanılabilir.

Postoperatif: Erken dönemde hasta kontrollü analjezi (HKA) en iyi seçenektir. Hastanın epidural kateteri varsa lokal anestezi, opioid kombinasyonu 24-48 saat süre ile uygulanabilir. IV yoldan ise opioidli HKA uygulanabilir. Akut dönemi takiben parasetamol±kodein kullanılabilir.

İlaç seçenekleri: Sürekli epidural infüzyonla %0.1 bupivakain + 1 µg/mL fentanil, 5-10mL/sa; Morfin, tramadol HKA ile veya bölünmüş dozlarda uygulanabilir. Diklofenak 50 mg oral yolla/8 sa yolla kullanılabilir.

Retroperitoneal Yaklaşım–Flank İnsizyon

Nefrektomi, pyeloplasti, pyelonefrolitotomi operasyonlarında hastalar cerrahi girişim sonrasında yoğun bakım ünitesinde tedavi edilirler. Genellikle genel anestezi ve bölgesel teknikler bir arada kullanılır.

İntraoperatif: Genel anestezi ve bölgesel teknikler kullanılabilir.

Postoperatif: Sürekli epidural infüzyonla opioid ve lokal anestezi bir arada uygulanır. Opioidli HKA veya aralıklı IM ,IV ,SC Morfin ve tramadol uygulanabilir. Genellikle 1-2 gün sonra, hasta oral analjezik kullanabildiğinde, parasetamol±kodein kullanılabilir.

İlaç seçenekleri: Sürekli epidural infüzyonla %0.25 bupivakain + 1-2 mikrog/mL fentanil, 5-10 mL/sa; Morfin 5mgIM/6sa ; Diklofenak 50 mg oral yolla/8 sa, Co-proksamol, co-didramol, 2 tablet/6 sa; Tramadol 50-100 mg/6 sa; Parasetamol oral veya IV 1g /6 sa uygulanabilir.

Laparoskopik Cerrahi Sonrası Tedavi

Laparoskopik lenf nodu diseksiyonu, tanı amaçlı laparoskopi, bir organ veya tümörün laparoskopik olarak alınması gibi yöntemlerde genellikle hastalar ameliyattan sonraki 4-6 saat boyunca oral tedavi alamazlar. Dolayısıyla bu süreçte intravenöz ,intramusküler veya subkütan analjezik kullanılmalıdır.

İntraoperatif: Anestezistler tarafından intravenöz opioidler veya epidural kateter yerleştirilmiş ise; lokal anestezi infüzyonu uygulanabilir.

Postoperatif: Başlangıçta sistemik kuvvetli opioid

intramusküler, intravenöz veya subkütan olarak ağrının şiddetine göre 4-6 saat arayla hastanın ağrı duymasına izin vermeden uygulanmalıdır. HKA IV veya epidural yoldan 24-48 saat uygulanır. 4-6 saat sonra hastalara NSAİİ, parasetamol+kodein gibi ilaçlar oral yoldan kullanılabilir.

İlaç seçenekleri: Aralıklı intramusküler Morfin 5 mg/6sa; Diklofenak 50 mg oral yolla/8 sa, 100 mg rektal yolla/16 sa; Co-proksamol, co-didramol, 2 tablet/6 sa; Tramadol 50-100 mg/6 sa; Parasetamol 1g oral veya IV yolla/6 sa. verilebilir.

Kaynaklar:

1. Dubner R. *Basic mechanisms of pain associated with deep tissues.* *Can J Physiol Pharmacol* 1991; 69(5):607-609.
2. Ness TJ, Gebhart GF. *Visceral pain: A review of experimental studies.* *Pain* 1990; 41(2):167-234.
3. Kehlet H. *The endocrine metabolic response to postoperative pain.* *Acta Anaesthesiol Scand Suppl* 1982; 74:173-175.
4. Foley KM, Posner JB. *Pain and its management.* In: *Cecil Textbook of medicine.* 18th ed. W. B. Saunders Company; 1988.
5. Jorgen BD, Kehlet H. *Postoperative pain and its management.* In: *McMohan SB, Koltzenburg M, editors. Wall and Melzack's Textbook of pain.* 5th ed. Elsevier Churchill Livingstone: Philadelphia; 2006.
6. Wein AJ, Kavoussi LR, Novick AC, Partin AW, Peters CA. *Campbell-Wals Urology.* 9th ed. Saunders: Philadelphia; 2007.
7. Nowick AC, Jones JS, Gill IS, Klein EA, Rackley R, Ross JH. *Operative Urology at the Cleveland Clinic.* Humana Pres: New Jersey; 2006.
8. Bader P, Echtle D, Fonteyne V, De Meerleer G, Papaioannou EG, Vranken JH. *EAU Guidelines on Pain Management; 2009.*
9. *Acute pain management in adults: operative procedures.* Agency for Health Care Policy and Research. *Clin Pract Guidel Quick Ref Guide Clin* 1992;(1A):1-22.
10. Heid F, Jage J. *The treatment of pain in urology.* *BJU Int* 2002; 90: 481-488.

Adrenal cerrahide laparoskopinin yeri

*Dr. Necmettin Penbegül, Dr. Ahmet Ali Sancaktutar, Dr. Haluk Söylemez
Dicle Üniversitesi, Tıp Fakültesi, Üroloji Anabilim Dalı, Diyarbakır*

Özet

Laparoskopik adrenalektomi (LA) özellikle küçük adrenal tümörlerin cerrahi tedavisinde altın standart yaklaşımıdır. Ancak adrenal bezin malign tümörlerinin tedavisinde LA her geçen gün daha fazla uygulanıyor olmasına rağmen tartışmalar halen devam etmektedir. LA transperitoneal, retroperitoneal ve nadiren de transtoraksik yolla uygulanabilmektedir. Hastadaki klinik özelliklere göre farklı yöntemlerin kullanılabilir olması bu cerrahinin uygulanabilirliğini arttırmaktadır. Deneyim arttıkça açık cerrahi girişim ihtiyacı azalmaktadır. Etkinliği ve azalmış morbiditesi literatürdeki çalışmalarla ispatlanmış LA; öncelikle laparoskopi deneyimi belirli bir seviyeye ulaşmış merkezlerde uygulanması önerilmektedir.

Giriş

Adrenal bezler, retroperitoneal alanın en üst noktasında böbreklerin anterosüperior ve medial yüzünde Gerota fasyası içerisinde yer alan organlardır. Büyük damarlarla (aort, vena kava, renal arter/ven) olan yakın komşuluğu ve anatomik lokalizasyonu nedeniyle adrenal bezler için cerrahi girişim zor ve riskli olmaktadır (1). Adrenalektomi hormon aktif olsun veya olmasın; primer veya metastatik adrenal kitlelerde uygulanan bir cerrahi prosedürdür. Son zamanlarda popülaritesi artan ve birçok merkezde uygulanabilir hale gelen laparoskopik cerrahi; adrenal cerrahisinde de açık cerrahinin yerini almaktadır. Adrenal cerrahisinde ilk laparoskopik girişim 1992 yılında Gagner ve arkadaşları tarafından lateral transabdominal yolla gerçekleştirilmiştir (2).

Açık cerrahiye kıyasla; laparoskopik adrenalektomi (LA); düşük komplikasyon ve morbidite oranı, postop dönemde ağrının daha az olması, hastanede kalış süresinin kısa olması, iyi kozmetik görünüş, daha kolay ve

daha kısa sürede yapılabilmesi gibi avantajlara sahiptir (3). Bununla beraber retroperitoneal alanda derin bir bölgede oluşan, ana büyük damarlara komşu olan ve genellikle küçük boyutlarda olan bu kitlelerde açık cerrahiden daha tatmin edici görüntü sağlanması da; bir avantajdır. Ancak teknolojik destek ihtiyacı nedeni ile maliyetin kısmen artması ve sınırlı merkezlerde uygulanabilmesi dezavantajları olarak görülebilir.

Birçok büyük vaka serilerinin yer aldığı çalışmalarda adrenal bezin minimal invaziv cerrahisi olan LA'nin etkin ve iyi tolere edildiği ifade edilmiştir. Son olarak Greco ve arkadaşları literatürdeki en geniş seri olarak; Almanya'dan 23 üroloji kliniğinden toplam 363 LA sonuçlarını sunmuşlar ve çalışmalarında adrenal bezin malign ve benign tümörlerinin tedavisinde LA'nin güvenle uygulanabildiği göstermişlerdir. Komplikasyon oranı transperitoneal yöntemde %5, retroperitoneal yöntemde %10.98 olarak saptanmış ve bu oranlar geleneksel açık adrenalektomideki oranlardan çok da; farklı olmadığı vurgulanmıştır. Ameliyatlar transperitoneal yöntemde ortalama 127 dakika, retroperitoneal yöntemde 130 dakika sürmüştür (4).

Endikasyonlar ve Kontrendikasyonlar

Laparoskopik adrenalektomi; aldosteronomalar, insidentalomalar, adenomlar, feokromasitomalar, Cushing Sendromu, adrenal kistler, hormon salgılayan tümörler, miyelolipomlar, ganglionöromlar gibi adrenal bezin iyi huylu hastalıklarında ve 6 cm'den küçük adrenal tümörlerin tedavisinde ilk seçenek olarak güvenle uygulanmaktadır (5). Özellikle referans merkezlerde deneyim arttıkça LA'nin endikasyonları genişlemektedir. Hatta bu merkezlerde ≥ 6 cm boyutunda ve/veya malign adrenal kitlelerde de laparoskopik adrenalektomi yapılı hale gelmiştir (6,7). Günümüzde ise 10-14 cm'lik kitlelere bile

laparoskopik adrenalektomi başarıyla uygulanabilmektedir (8). Yine de; malignite olasılığı olan kitlelerde vaka seçiminde titiz davranılmalı ve sadece deneyimli kişilerce uygulanması gerektiği unutulmamalıdır (9).

Benign adrenal tümörlerin çoğunun <5 cm olduğu bilinmektedir. Ayrıca birçok çalışmada adrenokortikal karsinomların tanı anında ortalama boyutlarının 10-11 cm olduğu ifade edilmiştir. Bu nedenle tek başına tümör boyutu bile maligniteyi öngörmede değerli olabilir (10). Bunun yanında lezyonların düzensiz kontürlü olması ve etraf dokulara lokal invazyonu (özellikle vena cava inferior invazyonu, lenfadenopati) düşündürülen bulgularının olması da maligniteyi akla getirmelidir. Bu gibi vakalarda; eğer tümör kapsülü ile beraber bir bütün olarak çıkarılmayacağına dair bulgular varsa; bu vakalarda standart tedavi yöntemi olan açık cerrahi için de hazırlıklı olunmalıdır (11). LA'nin ilk uygulandığı dönemlerde; deneyim eksikliğine bağlı olarak tümör parçalanması, trokar yerinde rekürrens, peritoneal karsinomatozis gibi komplikasyonlar görülmüştür. Ancak deneyimin artması ile birlikte; malign adrenal tümörlerde de; LA ile açık cerrahiye eşdeğer sonuçlara ulaşılmıştır (10).

Adenomlardan sonra en sık görülen adrenal kitleler; adrenal beze olan metastazlardır (12). Akciğer ve meme kanseri, malign melanom ve renal hücreli karsinomların adrenal bezlere metastaz yaptığı bilinmektedir (13,14). Soliter adrenal kitleler sıklıkla adrenal bez kapsülü içinde sınırlıdır ve bu yüzden LA bu vakalarda uygulanabilir (15). Dahası, lokal rekürrensi engellemek için; bu metastatik kitlelerde periadrenal yağ dokuda mümkün olduğunca çıkartılmalıdır. Eğer ameliyat öncesindeki tetkiklerde komşu organlarda lokal tümör invazyonu, lenfadenopati, adrenal dışı metastazlar, 9cm'den büyük tümör ve vena cava inferior trombusü saptanmamış ise; LA güvenli bir şekilde uygulanabilir (12,16). Strong ve arkadaşlarının 31 laparoskopik ve 63 açık adrenalektomi (AA) yapılan vakalarda 11 yıllık takip sonuçlarını sundukları çalışmada; lokal rekürrens ve hastalısız survi açısından her iki yöntem arasında fark bulunmamışlardır. İzole adrenal metastazları olan bu hastalarda; tümör çapı $\leq 4,5$ cm olanlar ve $\geq 4,5$ cm olanlar arasında survi açısından anlamlı fark bulunmuş ve $\geq 4,5$ cm büyüklükte kitleleri olanlarda açık cerrahinin daha uygun olduğu vurgu-

lanmıştır (17). Özellikle standart laparoskopik organ çıkarma torbalarının kullanılmasıyla birlikte, tümör ekliminin engellenmesi, trokar yeri rekürrenslerini ve peritoneal metastazları engeller. (18).

Ciddi kardiyak ve solunum sıkıntısı, açıklanamayan koagülopati ve özellikle gebelerde feokromasitomaya bağlı semptomatik hipertansiyon gibi laparoskopik cerrahiye engelleyen sistematik hastalığı olanlarda LA yapılmamalıdır. Pnömoperitoneuma toleransı kötü olan kardiyopulmoner hastalıkları olanlara, morbid obezitesi olanlara, ciddi abdominal yapışıklığı olanlara ve açık cerrahiye geçme ihtimali olan vakalara ise LA uygulanmayabilir (19).

Cerrahi Teknikler

Gagner ve arkadaşları tarafından ilk LA transperitoneal olarak yapılmış olmasına rağmen; laparoskopik adrenal cerrahisi transperitoneal, retroperitoneal ve daha nadiren transtorasik olarak gerçekleştirilmektedir. Transperitoneal yaklaşım en sık uygulanan yöntemdir. Ancak batin cerrahisi hikâyesi olanlarda retroperitoneal yaklaşım, tam tersine retroperitoneal cerrahi öyküsü olanlarda ise transperitoneal yaklaşımın uygulanabiliyor olması; hatta gerek retroperitoneal gerekse transperitoneal alanda cerrahi öyküsü olanlarda transtorasik yaklaşımın kullanılabilme avantajı; adrenal cerrahisinde laparoskopik yaklaşımı kaçınılmaz hale getirmiştir. Adrenal organın tüm komşu olduğu alanlardan laparoskopik cerrahi uygulanabilir.

Problemsiz vakalarda hangi yöntemin seçileceği cerrahin tercihine ve deneyimine bağlıdır. Adrenal kitlenin büyüklüğü arttıkça ve deneyim eksikliğinin olduğu durumlarda daha geniş çalışma sahası avantajından dolayı transperitoneal LA tercih edilmektedir. Transperitoneal ve retroperitoneal yöntemlerin avantaj ve dezavantajları Tablo 1'de gösterilmiştir (20).

Transperitoneal teknik; anterior veya lateral yaklaşımla uygulanabilir. Lateral transperitoneal yaklaşım literatürde en sık bahsedilen yöntem iken; anterior yaklaşım ise en az bahsedilen yöntemdir. Anterior yaklaşımın; bilateral adrenal cerrahisi gereken vakalarda yeni pozisyon verilmesini gerektirmemesi dışında bir avantajı yok-

Tablo 1: Transperitoneal ve retroperitoneal adenalektominin avantaj ve dezavantajları

	AVANTAJLAR	DEZAVANTAJLAR
Transperitoneal anterior	<ul style="list-style-type: none"> Geniş çalışma sahası Mükemmel görüntü Yerçekiminin etraf organları sahadan uzaklaştırması Daha az mobilizasyon, kısa ameliyat süresi ve ekstra trokar ihtiyacı olmaması 	<ul style="list-style-type: none"> Bilateral vakalarda repozisyon gereksinimi Intraperitoneal cerrahi öyküsünün ameliyatı zorlaştırması Pnömooperitoneuma bağlı hemodinamik ve solunumsal etkiler
Transperitoneal lateral	<ul style="list-style-type: none"> Daha geniş alan Ameliyat sahasının en iyi görüntüsü En aşına anatomik görüntü Repozisyon gerektirmeden bilateral adenalektomi Büyük kitlelerde daha iyi görüntü 	<ul style="list-style-type: none"> Ek trokar gereksinimi Komşu organların ekartasyonunda zorluk Intraperitoneal cerrahi öyküsünün ameliyatı zorlaştırması Pnömooperitoneuma bağlı hemodinamik ve solunumsal etkiler
Retroperitoneal lateral	<ul style="list-style-type: none"> Peritoneal kavite dışında çalışılması Şişman hastalarda kolay uygulanabilirlik Pnömooperitoneumun etkilerinin oluşmaması F flank transperitoneal yönetime geçilebilmesi 	<ul style="list-style-type: none"> Öğrenilmesinin zor olması Sahaya adapte olamama ihtimalinin yüksek olması Sınırlı çalışma alanının olması Büyük hacimli tümörlerde zorlanma
Retroperitoneal posterior	<ul style="list-style-type: none"> Peritoneal kavite dışında çalışılması Şişman hastalarda kolay uygulanabilirlik Pnömooperitoneumun etkilerinin oluşmaması F flank transperitoneal yönetime geçilebilmesi Repozisyon gerektirmeden bilateral adenalektomi 	<ul style="list-style-type: none"> Öğrenilmesinin zor olması Sahaya adapte olamama ihtimalinin yüksek olması Sınırlı çalışma alanının olması Büyük hacimli tümörlerde zorlanma

tur. Ancak pozisyon nedeni ile (supin pozisyonda, bel altına yastık konulup bacakların abdükte edilmesi) cerrahinin uygulanması diğer yöntemlere göre daha zordur. Cerrahların intraperitoneal alana daha aşına olması, dalak, karaciğer ve barsakların yer çekimi etkisi ile adrenal sahanın ekspozurunu kolaylaştırması ve adrenal damarlara kolay ulaşım sağlaması; lateral transperitoneal yaklaşımın (tam lateral pozisyon) en çok tercih edilen teknik olmasını sağlamıştır.

Retroperitoneal LA ise lateral (tam lateral pozisyon) veya posterior ((prone pozisyon) teknikle uygulanabilir. Retroperitoneal yaklaşımın, intraperitoneal organlardan uzak çalışma, operasyon süresinin kısa olması gibi avantajlarının olmasına rağmen; yeterli çalışma alanının olmaması, büyük çaptaki lezyonlarda alanın daha da daralması, adrenal bezin posteriorunda bulunan yağlı dokunun kimi zaman endoskopik görüntüyü bozması ve retroperitoneal boşluk oluşturmak için kullanılacak balonun adrenal beze bası yaparak katekolamin salınımına neden olma ihtimali gibi nedenlerle transperitoneal teknikten daha az tercih edilmesine sebep olmaktadır (21,22).

Son yıllarda yaygınlaşan tek port laparoskopik cerrahi (LESS), cerrah kendi deneyimine güveniyor ise LA plan-

lanan her hastaya uygulanabilir (23). Literatürde sunulan çalışmaların ilk sonuçları incelendiğinde; konvansiyonel cerrahiye göre LESS'de ameliyat süresi uzun ancak postop ağrının daha az, kozmetik görünümün daha iyi ve hastanede kalış süresinin de daha az olduğu belirtilmiştir (23,24). Ancak onkolojik sonuçların güvenilirliği için daha geniş vaka serilerine ve uzun dönem takiplere ihtiyaç vardır.

Adrenal kitlelerin çoğunda total adenalektomi gerekir ancak soliter adrenal bezde kitlesi veya bilateral adrenal patolojisi olan özellikle genç hastalarda ve tek taraflı küçük tümörleri olan hastalarda parsiyel adenalektomi operasyonu uygulanabilir. Son zamanlardaki laparoskopik cerrahideki hızlı gelişmeler sonucunda bu vakalarda da; laparoskopik cerrahi ile başarılı sonuçlar elde edilmiştir. Ancak teknik olarak daha zor olduğu ve özellikle bilateral tümörü bulunan olgularda rekürrens riskinin artma ihtimali göz ardı edilmemelidir (25,26).

Cerrahi Sonuçlar

Laparoskopik adenalektomi postoperatif ağrının az olması, kısa yatış süresi, çabuk iyileşme, iyi kozmetik

görünüş ve düşük komplikasyon oranları gibi üstünlükleri ile adrenal patolojilerin cerrahi tedavisinde standart uygulama haline gelmiştir. Literatürde son zamanlarda yayınlanan en büyük seride komplikasyon oranı; transperitoneal LA de %5, retroperitoneal LA'de ise %10.98 olarak bildirilmiştir (4). Vasküler yaralanma en sık görülen komplikasyon iken barsak, karaciğer, dalak ve pankreas yaralanmaları da daha az sıklıkta görülmüştür.

Adrenal kitlelerin çoğu benign lezyonlar olduğundan ve bu durum hemen hemen her zaman cerrahi öncesi predikte edilebildiğinden, bu lezyonlarda LA altın standart yaklaşımıdır. Ancak surrenal dokudaki soliter metastaz varlığında bu durum kısmen tartışmalıdır. Benzer şekilde, adrenokortikal karsinomda (ACC), LA'nin yeri halen tartışılmaktadır. Bu durumda belirleyici olan en önemli faktörlerden biri hangi yöntemle yapılırsa yapılсын; kanser dokusunun cerrahi sınır temiz kalacak şekilde çıkartılması ve etraf dokulara tümör ekiliminin önlenmesidir. Bu onkolojik cerrahi prensibi uygulanamayacak ise; invaziv tümörü olanlarda açık cerrahi tercih edilmelidir. Literatürde yapılmış bazı çalışmalarda; <10 cm

büyükliğündeki ACC lezyonlarında LA'nin güvenilir olduğu ifade edilirken bazı yayınlarda açık cerrahi ile aynı etkinlikte bulunmuş, kimi yayınlarda ise rekürrens oranının açık cerrahiden fazla olduğu bildirilmiştir (27-29). Genel eğilim ACC olma ihtimali olan vakalarda LA için çok ısrarcı olunmaması ya da deneyimli ellerde (bir yılda >10 vaka sayısı) bu cerrahinin yapılması yönündedir. Çünkü deneyimsiz hekimlerce yapılan LA ameliyatlarında kapsül yaralanmasına bağlı olarak %3 oranında port yeri metastazları gelişebilir (4).

Sonuç

Adrenal lezyonların tedavisinde altın standart ameliyat yöntemi haline gelen LA, artık birçok merkezde uygulanabilmekte ve etkin ve güvenilir sonuçlar elde edilmektedir. Konvansiyonel cerrahiden sonra son zamanlarda LESS ve parsiyel LA serileride literatürde yerini almaktadır. Bununla beraber cerrahi tekniğin gelişmesine paralel olarak; LA cerrahisinin endikasyonları da gün geçtikçe artmaktadır.

Kaynaklar:

1. Yavaşcaoğlu I, Kordan Y, Doğan HS, Danişoğlu ME, Gökçen K, Gökten ÖE, Vuruşkan H, Oktay B. Laparoskopik transperitoneal adrenalectomi: Uludağ üniversitesi deneyimi. *Türk Üroloji Dergisi* 35:341-346, 2009.
2. Gagner M, Lacroix A, Bolte E. Laparoscopic adrenalectomy in cushing's syndrome and pheochromocytoma. *N Engl J Med* 327:1033, 1992.
3. Pugliese R, Boniardi M, Sansonna F, Maggioni D, De Carli S, Costanzi A, Scandroglio I, Ferrari GC, Di Lernia S, Magistro C, Loli P, Grossrubatscher E. Outcomes of laparoscopic adrenalectomy. *Clinical experience with 68 patients. Surg Oncol* 17:49-57, 2008.
4. Greco F, Hoda MR, Rassweiler J, Fahlenkamp D, Neisius DA, Kutta A, Thuroff JW, Krause A, Strohmaier WL, Bachmann A, Hertle L, Popken G, Deger S, Doehn C, Jocham D, Loch T, Lahme S, Janitzky V, Gilfrich CP, Klotz T, Kopper B, Rebmann U, Kalbe T, Wetterauer U, Leitenberger A, Rassler J, Kawan F, Inferrera A, Wagner S, Fornara P. Laparoscopic adrenalectomy in urological centres - the experience of the german laparoscopic working group. *BJU Int* 108:1646-1651, 2011.
5. Gockel I, Vetter G, Heintz A, Junginger T. Endoscopic adrenalectomy for pheochromocytoma: Difference between the transperitoneal and retroperitoneal approaches in terms of the operative course. *Surg Endosc* 19:1086-1092, 2005.
6. Vargas HI, Kavoussi LR, Bartlett DL, Wagner JR, Venzon DJ, Fraker DL, Alexander HR, Linehan WM, Walther MM. Laparoscopic adrenalectomy: A new standard of care. *Urology* 49:673-678, 1997.
7. Bhat HS, Nair TB, Sukumar S, Saheed CS, Mathew G, Kumar PG. Laparoscopic adrenalectomy is feasible for large adrenal masses >6 cm. *Asian J Surg* 30:52-56, 2007.
8. Assalia A, Gagner M. Laparoscopic adrenalectomy. *Br J Surg* 91:1259-1274, 2004.
9. Chen B, Zhou M, Cappelli MC, Wolfs J, Jr.: Port site, retroperitoneal and intra-abdominal recurrence after laparoscopic adrenalectomy for apparently isolated metastasis. *J Urol* 168:2528-2529, 2002.
10. Zini L, Porpiglia F, Fassnacht M. Contemporary management of adrenocortical carcinoma. *Eur Urol* 60:1055-1065, 2011.
11. Kuruba R, Gallagher SF. Current management of adrenal tumors. *Curr Opin Oncol* 2008;20:34-46.
12. Uberoi J, Munver R. Surgical management of metastases to the adrenal gland: Open, laparoscopic, and ablative approaches. *Curr Urol Rep* 10:67-72, 2009.
13. Granero LE, Al-Lawati T, Bobin JY. Primary melanoma of the adrenal gland, a continuous dilemma: Report of a case. *Surg Today* 34:554-556, 2004.
14. Mercier O, Fadel E, de Perrot M, Mussot S, Stella F, Chapelier A, Darteville P. Surgical treatment of solitary adrenal metastasis from non-small cell lung cancer. *J Thorac Cardiovasc Surg* 130:136-140, 2005.
15. McLean K, Lilienfeld H, Caracciolo JT, Hoffe S, Tourtelot JB, Carter WB. Management of isolated adrenal lesions in cancer patients. *Cancer Control* 18:113-126, 2011.
16. Shen WT, Sturgeon C, Duh QY. From incidentaloma to adrenocortical carcinoma: The surgical management of adrenal tumors. *J Surg Oncol* 89:186-192, 2005.
17. Strong VE, D'Angelica M, Tang L, Prete F, Gonen M, Coit D, Touijer KA, Fong Y, Brennan MF. Laparoscopic adrenalectomy for isolated adrenal metastasis. *Ann Surg Oncol* 14:3392-3400, 2007.

18. McCauley LR, Nguyen MM. Laparoscopic radical adrenalectomy for cancer: Long-term outcomes. *Curr Opin Urol* 18:134-138, 2008.
19. Lal G, Duh QY. Laparoscopic adrenalectomy--indications and technique. *Surg Oncol* 12:105-123, 2003.
20. Karanikola E, Tsigris C, Kontzoglou K, Nikiteas N. Laparoscopic adrenalectomy: Where do we stand now? *Tohoku J Exp Med* 220:259-265, 2010.
21. Baba S, Iwamura M. Retroperitoneal laparoscopic adrenalectomy. *Biomed Pharmacother* 56 Suppl 1:113s-119s, 2002.
22. Siperstein AE, Berber E, Engle KL, Duh QY, Clark OH. Laparoscopic posterior adrenalectomy: Technical considerations. *Arch Surg* 135:967-971, 2000.
23. Rane A, Cindolo L, Schips L, De Sio M, Autorino R. Laparoendoscopic single site (less) adrenalectomy: Technique and outcomes. *World J Urol*
24. Walz MK, Groeben H, Alesina PF. Single-access retroperitoneoscopic adrenalectomy (sara) versus conventional retroperitoneoscopic adrenalectomy (cora): A case-control study. *World J Surg* 34:1386-1390, 2010.
25. Cavallaro G, Letizia C, Polistena A, De Toma G. Laparoscopic adrenal-sparing surgery: Personal experience, review on technical aspects. *Updates Surg* 63:35-38, 2011.
26. Nehs MA, Ruan DT. Minimally invasive adrenal surgery: An update. *Curr Opin Endocrinol Diabetes Obes* 18:193-197, 2011.
27. Brix D, Allolio B, Fenske W, Agha A, Dralle H, Jurowich C, Langer P, Mussack T, Nies C, Riedmiller H, Spahn M, Weismann D, Hahner S, Fassnacht M. Laparoscopic versus open adrenalectomy for adrenocortical carcinoma: Surgical and oncologic outcome in 152 patients. *Eur Urol* 58:609-615, 2010.
28. Moinzadeh A, Gill IS. Laparoscopic radical adrenalectomy for malignancy in 31 patients. *J Urol* 173:519-525, 2005.
29. Porpiglia F, Fiori C, Daffara F, Zaggia B, Bollito E, Volante M, Berruti A, Terzolo M. Retrospective evaluation of the outcome of open versus laparoscopic adrenalectomy for stage i and ii adrenocortical cancer. *Eur Urol* 57:873-878, 2010.

Böbrek taşlarının tedavisinde fleksible üreteroskopi

Dr. Faruk Yencilek, Dr. Hakan Koyuncu
Yeditepe Üniversitesi, Tıp Fakültesi, Üroloji Ana Bilim Dalı, İstanbul

Giriş

Üreteroskopik cerrahi ilk önce diagnostik amaçlı girişimlerde kullanılan bir prosedür olarak ürolojinin kullanım alanına girmiştir (1,2). Ancak son 20 yılda daha ince ve bükülebilir üreteroskopları ortaya çıkışıyla kullanım alanı çeşitlenmiştir. Günümüzde ince kalibreli lazer litotriptörlerin, defleksiyonunu daha az kısıtlayan enstrümanların ve kaliteli görüntüleme sistemlerinin geliştirilmesi ile daha güvenli ve etkili bir şekilde üriner sistemin hemen her lokalizasyonunda, hem tanı hem de tedavi amaçlı kullanılan bir cerrahi alternatif olarak yerini almıştır (3). Kullanılan teknolojinin kendini dinamik olarak geliştirerek yenilemesi fleksible üreteroskopi (FU)'nin daha yaygın kullanımındaki ana etken olmaktadır. Günümüz ürolojisinde, FU ve lazer litotripsi böbrek taşlarının tedavisinde kullanılan vücut dışı şok dalga ile litotripsi (SWL) ve perkütan nefrolitotripsi (PCNL) tedavilerine belirli koşullarda ciddi alternatif olmaya başlamıştır. Örneğin, böbrekteki küçük ve orta boyuttaki taşların (<20 mm) tedavisinde ilk tercih olarak kabul edilen SWL geleneksel bir yaklaşım olmakla beraber son yıllarda FU ile lazer litotripsinin beraber kullanımıyla yapılan girişimlerde yüksek başarı oranı yakalanmıştır. Artık birçok merkezde 10 mm'den küçük böbrek taşlarında FU-lazer litotripsi ilk tedavi alternatifi olarak tercih edilmektedir.

Bu derlemede, FU'nin en geniş kullanım alanlarından olan böbrek taşlarının tedavisindeki yerinin değerlendirilmesi amaç edinilmiştir.

Böbrek Taşlarında ve Fleksible Üreteroskopi

Küçük ve orta boyuttaki böbrek taşlarının (<20 mm) tedavisinde yakın zamana kadar tek tedavi alternatifi SWL olmuştur (4). SWL ile taşsızlık oranları renal pelvis

taşları için %80-%88, üst pol taşları için %73, orta pol için %69 ve alt pol taşları için %63 olarak bildirilmektedir (5-11). SWL tedavisinin avantajları arasında hasta tercihinin yüksek olması, kısa iyileşme süreci ve anestezi gereksiniminin olmaması sayılmaktadır (5,8). Buna karşın, obezite, pyelokalisyel anatomi, taş sayısı, taş kompozisyonu (sistin, kalsiyum okzalat monohidrat), ve lokalizasyonu (alt kaliks) gibi faktörler SWL'ye bağlı taşsızlık oranlarını azaltan faktörlerdir (12,13). Ayrıca, gebelerde ve kanama diazezi olan hastalarda SWL kontrendikedir ve 3-5 seanstan daha fazla uygulanamamaktadır (çok sayıda ve/veya farklı lokalizasyonda taşların varlığı da önemlidir) (4).

Kompleks, tek (<20 mm) böbrek taşı, >10 mm alt kaliks taşı yada çok sayıda taş varlığında perkütan litotripsi (PCNL)'nin taşsızlık oranları SWL'ye göre daha yüksektir. Ancak SWL ve FU'göre PCNL'nin morbiditesi çok daha yüksektir (5,14,15,16). PCNL komplikasyonları perkütan girişe bağlı olarak kanama, barsak yaralanmaları şeklinde karşımıza çıkabilmektedir (17).

SWL ve PCNL tedavisinin bahsedilen dezavantajları böbrek taşlarının tedavisinde FU'yi teknolojik gelişmelerin de katkısıyla alternatif bir tedavi olarak gündeme getirmiştir. FU küçük ve orta boyuttaki böbrek taşlarının tedavisinde SWL'ye eşdeğer düşük morbidite ve PCNL'ye yakın başarı oranlarına sahiptir. Fabrizio ve ark FU ile <10 mm taşlarda %77 ve >16 mm taşlarda ise %50 taşsızlık oranı bildirmişlerdir (9). Aynı çalışmada komplikasyon oranı %3 olarak bildirilmiştir. Başka bir çalışmada, 20 mm'ye kadar olan ve tek böbrek yerleşimli taşı olan hastaların FU ile tedavisinde ortalama 2.4 seansta, majör komplikasyon olmadan %93.3 taşsızlık oranı bildirilmiştir (18). 15 mm'den büyük taşların tedavisinde tek seansta taşsızlık oranları düşmektedir (19). Riley ve ark ortalama 30 mm boyutunda böbrek taşı olan hastalarda 1.8 seans sonunda %90.9 taşsız-

lık oranı bildirmişlerdir (20) ve alt kaliksin FU ile taş tedavisinde başarıyı etkileyen majör faktör olduğunu vurgulamışlardır. Yapılan bir çalışmada da alt kalikslerin %93'üne ulaşılabileceğini bildirmiştir (21).

FU ile taş tedavisinde taşın lokalizasyonu taşsızlık oranlarını etkilemektedir. Toplam 86 böbrek taşının tedavi edildiği bir çalışmada taşsızlık oranları üst pol için %100, orta pol için %95.8 ve alt pol için %90.9 olarak bildirilmiştir (22). Bu çalışmada, infundibular dik açı ve fleksible üreteroskopun azalmış defleksiyonuna bağlı alt kalikte kırılmayan taşların orta ya da üst pole yer değiştirilerek kırıldığı ve başarı oranının alt kaliks grubuna dahil edildiği de belirtilmiştir (22). Pearle ve ark 78 hastayı içeren prospektif randomize çalışmalarında, <1cm alt kaliks taşlarına ESWL ve FU uygulamışlar ve taşsızlık oranlarını ESWL için %65, FU için %72 olarak bildirmişler ve bu farklılığın istatistiksel olarak anlamlı olduğunu vurgulamışlardır (7).

Böbreğin pyelokalisyel anatomisi FU başarısının etkileyen diğer önemli faktördür. Toplam 47 hastayı içeren bir çalışmada FU başarısı ile böbrek anatomisi arasındaki korelasyon incelenmiştir (23). Bu çalışmada, infundibulopelvik açının 90°'nin üzerinde olduğu vakalarda taşsızlık oranının %88, 30°-90° arasında olduğu vakalarda %74 ve 30°'nin altında olduğu vakalarda ise %0 olduğu belirtilmiştir. İfundibulopelvik açının 30° ile 90° arasında olduğu vakalarda alt kaliks uzunluğunun 30 mm'den kısa olmasının başarıyı artıracığı da vurgulanmıştır (23).

Minimal invazif çağda FU işleminin en avantajlarından birisi de çoğunlukla günübirlik bir prosedür olarak uygulanmasıdır. Ortalama boyutu 6.6 mm olan toplam 51 hastayı (161 böbrek taşı) içeren bir çalışmada bir ve ikinci seans FU sonunda taşsızlık oranları sırasıyla %64.7 ve %92.2 olarak bildirilmiştir ve vakaların %97.6'sının günübirlik olarak uygulandığı belirtilmiştir (24).

Tek taraflı multiple sayıda böbrek taşının FU ile tedavisine dair çalışma sayısı azdır (6,9,14,21,24). Breda ve ark multiple, tek tarafta böbrek taşları olan 51 hastayı içeren çalışmalarında taşsızlık oranlarını bir ve ikinci seans sonunda sırasıyla %64.7 ve %92.2 olarak bildirmişlerdir (24). Aynı çalışmada, taş yükü >20 mm olanlarda taşsızlık oranı %85.7, <20 mm olanlarda ise %100 olarak bildirilmiş ve komplikasyon oranının

%13.6 olduğu vurgulanmıştır. Gonzalez ve ark ortalama 3.5 adet tek taraflı böbrek taşları olan 125 hastayı içeren çalışmalarında taş yükü >100 mm² olanlarda taşsızlık oranını %65.4, <100 mm² olanlarda ise %79. olarak bildirmişlerdir(25).

Her ne kadar başarı oranı artan taş boyutuyla biraz daha düşse de gelişen teknoloji ve artan tecrübeyle doğru orantılı olarak daha büyük taşlara da FU uygulanmaya başlanmıştır. Prabhakar ve ark boyutu 1.6 cm ile 3.5 cm arasında olan böbrek taşı 30 hastaya uyguladıkları FU sonrasında 3. Haftada taşsızlık oranlarını %86.6 olarak bildirmişlerdir (26). Hyams ve ark.'nın 120 hastayı içeren çalışmalarında boyutu 2-3 cm (ort:2.4±0.3 cm) arasında tek böbrek taşı olan hastalara FU uygulanmış. Klinik önemsiz rezidüel taş boyutu <4mm alındığında taşsızlık oranı %83 olarak bildirilmiştir (27).

ESWL başarısız ya da dirençli taş hastalarının tedavisinde de FU tercih edilmektedir. Stav ve ark.'nın 81 hastayı içeren, toplam 103 ESWL dirençli böbrek taşı olan hastanın dahil edildiği bir çalışmada FU ile tedavi sonrası taşsızlık oranı %67 olarak bildirilmiştir (28). Başka bir çalışmada ESWL başarısız, ortalama boyutu 8.7 mm böbrek taşı olan 51 hastaya yapılan FU ile tedavi sonrasında taşsızlık oranı %73 olarak bildirilmiştir (29).

Günümüzde, başarısız ESWL sonrası, ESWL için sert taşlar, morbid obezite, kaliks divertikül taşları, kanama diatezi, kas iskelet sistemi deformiteleri, kaliks boynu darlığı, at nalı / ektopik böbrek, üreter taşı ile beraber tedavi, hasta tercihi gibi nedenlerle FU'nin kullanım alanı genişlemektedir.

Yakın zamanda yayınlanan Avrupa Üroloji Klavuzunda, böbrek taşlarına yaklaşım için üst/orta pol ve renal pelviste 2 cm'ye kadar olan taşlarda ve alt kalikte <1 cm taşlarda FU ile taş tedavisi önerilmektedir.

Sonuç

Günümüzde, FU 2 cm'ye kadar olan böbrek taşlarında güvenle kullanılabilir. Önümüzdeki yıllarda deneyimli ellerde ve seçilmiş hasta grubunda 2 cm'den büyük taşı olan hasta grubunda da FU'nun PCNL tedavisine alternatif bir tedavi yöntemi olabileceğine dair kanaat yaygınlaşmaktadır.

Kaynaklar:

1. Marshall VF. Fiber optics in urology. *J.Urol* 1964; 91:110-4.
2. Takayasu H, Aso Y, Takagi T, Go T. Clinical application of fiber-optic pyeloureteroscope. *Urol Int*, 1971; 26: 97-104.
3. Wignall GR, Canales BK, Denstedt JD, Monga M. Minimally invasive approaches to upper urinary tract urolithiasis. *Urol. Clin. North Am* 2008; 35: 441-54.
4. Tiselius HG, Ackermann D, Alken P, et al. Guidelines on urolithiasis. *Eur Urol* 2001;40:362-371.
5. Galvin DJ, Pearle MS. The contemporary management of renal and ureteric calculi. *BJU Int* 2006;98:1283-1288.
6. Wen CC, Nakada SY. Treatment selection and outcomes: Renal calculi. *Urol Clin North Am* 2007;34:409-419.
7. Pearle MS, Lingeman JE, Leveillee R, et al. Prospective randomized trial comparing shock wave lithotripsy and ureteroscopy for lower pole caliceal calculi 1 cm or less. *J Urol* 2005;173:2005-2009.
8. Gettman MT, Segura JW. Indications and outcomes of ureteroscopy for urinary stones. In: Stoller ML, Meng MV. *Urinary Stone Disease. The Practical Guide to Medical and Surgical Management*. Totowa, NJ: Humana Press, 2007, pp 581-4.
9. Fabrizio MD, Behari A, Bagley DH. Ureteroscopic management of intrarenal calculi. *J Urol* 1998; 159: 1139-43.
10. Tiselius HG. Prospective, randomized trial comparing shock wave lithotripsy and ureteroscopy for lower pole caliceal calculi 1 cm or smaller. *Eur Urol* 2006; 49: 586-7.
11. Kijvikai K, Haleblan GE, Preminger GM, de la Rosette J. Shock wave lithotripsy or ureteroscopy for the management of proximal ureteral calculi: An old discussion revisited. *J Urol* 2007; 178: 1157-63.
12. Ackermann DK, Fuhrmann R, Pfluger D, et al. Prognosis after extracorporeal shock wave lithotripsy of radiopaque renal calculi: A multivariate analysis. *Eur Urol* 1994; 25: 105-9.
13. Abdel-Khalek M, Sheir KZ, Mokhtar AA, et al. Prediction of success rate after extracorporeal shock-wave lithotripsy of renal Stones-a multivariate analysis model. *Scand J Urol Nephrol* 2004; 38: 161-7.
14. Preminger GM, Assimos DG, Lingeman JE, et al. Chapter 1: AUA guideline on management of staghorn calculi: Diagnosis and treatment recommendations. *J Urol* 2005; 173: 1991-2000.
15. Lingeman JE, Siegel YI, Steele B, et al. Management of lower pole nephrolithiasis: A critical analysis. *J Urol* 1994; 151: 663-7.
16. Albala DM, Assimos DG, Clayman RV, et al. Lower pole I: A prospective randomized trial of extracorporeal shock wave lithotripsy and percutaneous nephrostolithotomy for lower pole nephrolithiasis-initial results. *J Urol* 2001; 166: 2072-80.
17. Michel MS, Trojan L, Rassweiler JJ. Complications in percutaneous nephrolithotomy. *Eur Urol* 2007; 51: 899-906.
18. Breda A, Ogunyemi O, Leppert JT, et al. Flexible ureteroscopy and laser lithotripsy for single intrarenal Stones 2 cm or greater-is this the new frontier? *J Urol* 2008; 179: 981-4.
19. Cocuzza M, Colombo JR Jr, Cocuzza AL et al. Outcomes of flexible ureteroscopic lithotripsy with holmium laser for upper urinary tract calculi. *Int. Braz. J. Urol.* 2008; 34: 143-9.
20. Riley JM, Stearman L, Troxel S. Retrograde ureteroscopy for renal stones larger than 2.5 cm. *J Endourol* 2009; 23: 1395-8.
21. Grasso M. Ureteropyeloscopic treatment of ureteral and intrarenal calculi. *Urol Clin North Am* 2000; 27: 623-31.
22. Perlmutter AE, Talug C, Tarry WF, Zaslau S, Mohseni H, Kandzari SJ. Impact of stone location on success rates of endoscopic lithotripsy for nephrolithiasis. *Urology* 2008; 71: 214-7.
23. Geavlete P, Multescu R, Geavlete B. Influence of pyelocaliceal anatomy on the success of flexible ureteroscopic approach. *J. Endourol.* 2008; 22: 2235-9.
24. Breda A, Ogunyemi O, Leppert JT, Schulam PG. Flexible ureteroscopy and laser lithotripsy for multiple unilateral intrarenal stones. *Eur. Urol.* 2009; 55: 1190-6.
25. Gonzalez HG, Netsch C, Oberhagemann K, Bach T, Gross JA. Effectiveness of single flexible ureteroscopy for multiple renal calculi. *J Endourol* 2011; 25: 431-5.
26. Prabhakar M. Retrograde ureteroscopic intrarenal surgery for large (1.6-3.5) upper ureteric/renal calculus. *Indian J Urol* 2010; 26: 46-49.
27. Hyams ES, Munver R, Bird VG, Uberoi J, Shah O. Flexible ureterorenoscopy and holmium laser lithotripsy for the management of renal Stone burdens that measure 2 to 3 cm: A multi-Institutional Experience. *J Endourol* 2011; 24: 1583-8.
28. Stav K, Cooper SK, Zisman A, Leibovici D, Lindner A, Siegel YL. Retrograde intrarenal lithotripsy outcome after failure of shock wave lithotripsy. *J Urol* 2003; 17: 2198-201.
29. Holland R, Margel D, Livne PN, Lask DM, Lifshitz DA. Retrograde intrarenal surgery as a second line therapy yields a rate lower succes. *J Endourol* 2006; 20: 556-9.
30. Türk C, Knoll T, Petrik A, Sarica K, Straub M, Seitz C. Guidelines on Urolithiasis. *EAU Guidelines* 2011, pp: 50-60.

Minimal invaziv ürolojik cerrahide gelişmeler

Dr. Ergün Gürer¹, Dr. Deniz Ersayın², Dr. Burak Turna¹

¹Ege Üniversitesi Tıp Fakültesi, Üroloji Anabilim Dalı, İzmir

²Ege Üniversitesi Tıp Fakültesi, Çocuk Cerrahisi Anabilim Dalı, İzmir

Giriş

Yüzyıllardır, teknolojiye kaydedilen ilerlemeler, tıp alanı uygulamalarını ve kapsamalarını şekillendirmektedir. Son yirmi yılda ortaya çıkan gelişmelerin çapı, büyüklüğü ve tıp alanına olan projeksiyonu ise bilim tarihimizde görülmemiş düzeylere ulaşmıştır. Bu değişikliklerden, özellikle alanımız oldukça etkilenmiştir. Yirmi birinci yüzyıl itibarıyla üroloji alanında ortaya çıkan yeni buluşlar, hasta değerlendirme aşamasında kaydedilen gelişmeler ve teknolojinin inkorporasyonu ile disiplinimiz tıp alandaki yenilikler açısından en önlere yer almaktadır. Bu derlememizde amacımız, okuyucuya bu alandaki birçok yeni konsept hakkında genel bir perspektif sunmaktır.

Fonksiyonel ve Moleküler Görüntüleme Metodları

Genitoüriner hastalıklara tanı koymakta, ürolojik maligniteleri evrelemede ve bazı invaziv girişimlerde kılavuz olarak kullanılan görüntüleme yöntemleri, minimal invaziv ürolojik cerrahide önemli bir role sahiptir. Hastalığa özgü patolojinin metabolik ve fonksiyonel karakteristiklerini anatomik görüntüleme modaliteleri ile sekronize olarak kullanmak "Fonksiyonel Görüntüleme Metodları" olarak adlandırılmaktadır. Bu spektrumda göze çarpan önemli inovasyonlar; pozitron emisyon tomografi (PET), lenfotropik nanopartikül artırılmış manyetik rezonans (MR) görüntüleme, MR spektroskopisi ve optik görüntüleme yöntemleri olarak sayılabilir. Bu metodlar erken tanıyı kolaylaştırabilir, daha doğru evrelemeyi sağlayabilir ve çeşitli kanserlerde kullanılan hedefe yönelik moleküler tedaviye yardımcı olabilir (1).

Pozitron Emisyon Tomografisi

PET, radyoizotoplar ile işaretlenmiş bileşiklerin, sık-

lıkla 2-18F-2-deoksi-Dglukoz'un kullanıldığı bir görüntüleme yöntemidir. Prostat ve böbrek kanserlerinin saptanmasında bu bileşiğin sınırlamaları nedeniyle, C-kolin ve C-metiyonin gibi moleküllerle yeni çalışmalar gerçekleştirilmekte, özellikle 11C-kolin'in prostat kanserinin ayırıcı tanısında ve metastazların taramasında önemli olabileceği yönünde sonuçlar bildirilmektedir (2).

Lenfotropik Nanopartikül Arttırılmış Manyetik Rezonans

Demir oksit partiküllerinin dolaşımında süresini uzatmak için dekstranlarla kaplanması ve bu nanopartiküllerin dolaşıma verilmesini takiben, lenf nodlarında birikim oluşmakta ve MR T2 imajlarında intensiteyi azaltmaktadır. Malign lenf nodlarında bu birikim azalmakta ve görüntüleme intensite artmaktadır. Bu yöntemin kanser evrelemesinde malign lenf nodlarının tanımlanması konusunda kullanılabilmesi açısından çalışmalar hızla sürmektedir (3).

Manyetik Rezonans Spektroskopisi

MR anatomik görüntüleri ile dokulardaki moleküllerin spektroskopik değerlendirmesinin kombinasyonundan oluşan bu yeni teknik ile prostat kanserinde dokuda değişen kolin ve sitrat düzeyleri MR spektroskopisi ile ortaya konulabilir (4).

Optik Görüntüleme Yöntemleri

Optik görüntüleme yöntemleri ile belli dalga boyuna sahip bir fotonun farklı dokulara penetrasyonundaki değişiklikler saptanmaktadır. Bifosfonat+florokrom işaretleme ile elde edilen optik görüntüleme rat renal

pelvisinde 1 mm çapındaki kalsiyum taşlarının bile görüntülenebilmesi bu alandaki en önemli yeniliklerdendir (5).

İntraoperatif Doku Karakterizasyonu

Optik koherans tomografi (OKT), intraoperatif yüksek rezolüsyonlu 3D doppler ultrasonografi (USG), konfokal floresans mikroskopi (KFM), infrared floresans görüntüleme, elastografi ve cavermap nörovasküler demet cerrahi haritalandırma gibi yeni teknolojiler ile yakın zamanda yapılan çalışmalar intraoperatif olarak normal ve patolojik eş zamanlı doku karakterizasyonu konusunda ümit vermektedir (6).

Optik Koherans Tomografi

Aslında kullanım alanı doku penetrasyon yeteneğinde sınırlamalar nedeniyle oftalmolojik değerlendirme için kullanılan bu teknoloji, gelişen endoskopik OKT problemleri sayesinde yeni kullanım alanlarına olanak sağlamaktadır. Mesane kanserinin progresyonunun intraoperatif olarak ortaya konabilmesi ve rat prostatektomi spesmenlerinde kavernöz sinirin OKT ile tanımlanması bu yöntemin öne çıkan özelliklerindedir (7).

Konfokal Floresans Görüntüleme

Sağladığı yüksek çözünürlük ile in vivo kanserli ve sağlıklı doku ayrımını intraoperatif olarak ayırt etme şansını sunan KFM, kullanım alanı bakımından OKT ile benzerlik göstermektedir. Ancak uygulama öncesi floresans boyama gerekliliği ve daha düşük (3.5 µm) doku penetrasyonu halen bu yöntemi sınırlamaktadır (8).

İntraoperatif Yüksek Rezolüsyonlu 3D Doppler Ultrasonografi

İntraoperatif doppler USG konusunda sağlanan teknolojik gelişmeler ile testiküler sperm ekstraksiyonu sırasında daha iyi perfüzyona sahip testis alanlarından yapılan biyopsiler sayesinde sperm bulunma oranlarında artış sağlanmaktadır (9). Benzer şekilde laparoskopik

radikal prostatektomi sırasında transrektal USG probu ile nörovasküler demetin korunması ve daha iyi bir apikal diseksiyon sağlanması mümkün olabilmektedir (10).

İnfrared Floresans Görüntüleme

Rat modelinde penise indosiyanın yeşili enjeksiyonu sonrasında retrograd transport ile kavernöz sinirin işaretlenmesi ve intraoperatif infrared floresans olarak görüntülenmesi, deneysel aşamada olmakla birlikte, doku karakterizasyonu açısından başarılı sonuçlar vermektedir (11).

Elastografi

Bu yöntem doku elastisitesinin USG ile saptanması olarak tanımlanabilir. Klinik uygulamalarda, intraoperatif elastografi metodunun, prostatektomi veya parsiyel nefrektomi operasyonlarında özellikle cerrahi sınırın değerlendirilme aşamasında rolü olabileceği düşünülmektedir (12).

Nörovasküler Demet Cerrahi Haritalandırma

Kavernöz sinirin intraoperatif elektriksel stimülasyonu sonrasında penil çapta oluşabilecek %0.5 orandaki değişikliklerin bile saptanabilmesi esası ile çalışan bu aygıtın (The CaverMap Surgical Aid, Blue Torch Corporation, Massachusetts, ABD) sonuçları randomize kontrollü klinik çalışmalar ile değerlendirilme aşamasındadır (13).

Görüntüleme Kılavuzluğunda Minimal Ürolojik Cerrahi

Hasta tedavisinde yeni teknolojilerin ciddi etkisinin olduğu diğer bir alan solid organ ablasyonudur. Kriyoterapi, radyofrekans ablasyon ve yüksek frekans odaklanmış ultrasonografi bu alanda klinik kullanımda olan tekniklerdir. Bu ümit verici teknolojilerin böbrek ve prostat kanserinde kullanım alanlarını belirleyecek uzun dönem takip sonuçları ilgiyle beklenmektedir (14,15).

Biyolojik Hemostatik Ajanlar

Son 20 yılda birçok cerrahi disiplinde biyoadhezivlerin, doku yapıştırıcılarının ve hemostatik ajanların kullanımında artış olduğu gözlenmektedir. Doğal olarak minimal invaziv cerrahi tekniklerde hemostazın sağlanması açık cerrahi tekniklere oranla daha kısıtlıdır. Kan kaybının kontrolünü ve doku iyileşmesini hızlandıran materyaller bu işlemlerin yapılabilirliğine yardımcı olmaktadır. Süperkonsantre fibrinojen, trombin, glutaraldehit ve albumin gibi ürolojik uygulamalarda kullanılan ve klinik çalışmaları yapılan ajanların yanısıra, polietilen glikol, siyanoakrilat gibi yeni ajanların hayvan deneyleri sürmektedir (16). Perkütan traktlarda biyolojik hemostatik ajanlar ile tüpsüz perkütan nefrolitotomi gerçekleştirilmesi için yapılan çalışmalarda sonuçlar nefrostomi uygulanan olgular ile biyolojik hemostatik ajan uygulanan olgular arasında postoperatif hematokritte düşme, kan transfüzyonu, idrar ekstrevasyonu açısından fark göstermemektedir (17,18). Ancak bu çalışmalara dahil edilen olgu sayılarının azlığı nedeniyle bu alanda karar verebilmek için daha çok çalışmaya ihtiyaç duyulmaktadır.

Lazer Teknolojisi

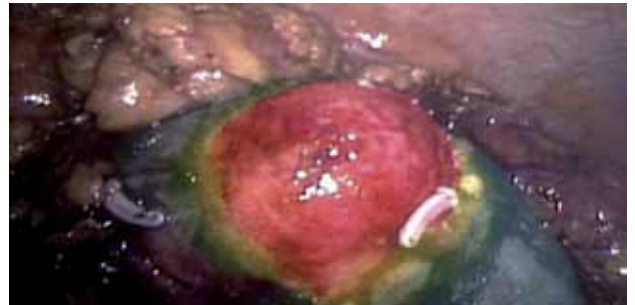
Lazer teknolojisindeki ilerlemeler, özellikle üri-ner sistem taş hastalığı ve benign prostat hiperplazisi cerrahi tedavisi olmak üzere ürolojinin birçok alanını etkilenmiştir. Yakın zamanda yapılan çalışmalarda laparoskopik ve robotik işlemlerde lazer kullanımının rolü araştırılmaktadır. Hem laparoskopik parsiyel nefrektomi (LPN) hem de robot yardımlı laparoskopik radikal prostatektomi (RLRP) Cleveland Klinik'te sınırlı sayıda hastada denenmiştir (kişisel iletişim). Potasyum titanil fosfat lazer ile yapılan LPN sırasında saptanan problemler; aşırı duman oluşumu, dokunun kömürleşmesi ve santral interlober arterlerin kontrol zorluğu olarak ortaya çıkmıştır. Aynı enerji kaynağı ile yapılan RLRP operasyonları ise uygulanabilir bulunmuş ancak fonksiyonel veya onkolojik açıdan herhangi bir avantaj sağlayıp sağlamadığı henüz tartışmalıdır (19).

Sanal ve Arttırılmış Gerçeklik

Sanal Gerçeklik, 3 boyutlu bir ortamın eğitim veya preoperatif cerrahi planlama için oluşturulan cerrahi simülasyonu olarak tanımlanır. Arttırılmış Gerçeklik ise preoperatif elde edilen görüntülemenin cerrahi operasyon alanına eş zamanlı süperpozisyonunu ifade etmektedir. Aktüel operasyon alanı ile radyolojik görüntülemenin birleştirilmesi ile oluşturulan 3 boyutlu imajlar intraoperatif karar vermeyi kolaylaştırmakta, cerrahların cerrahi alanı ve hatta "ötesini" görmesini sağlayarak cerrahi kapasiteyi arttırmaktadır. Nöroşirürjik kullanımı mevcut olan arttırılmış gerçekliğin, abdominal cerrahi açısından kullanımı henüz prototip cihazlarla mümkün olabilmektedir, çünkü intraabdominal organların sürekli pnömoperitoneum, cerrahi müdahale ve inspirasyon gibi nedenlerle hareket halinde olması teknik zorluklar oluşturmaktadır. Ancak operasyon sırasında eşzamanlı alınan US, BT veya MR görüntüleri ile cerrahi navigasyonun sağlanması mümkün olabilmektedir (20).

Cerrahi Navigasyon

Bilgisayar yardımlı cerrahide, temel girişim "Cerrahi Navigasyon" olarak adlandırılmaktadır. "Vücut-GPS"i ve "Cerrahi Radar"ı bu konudaki güncel konseptlerdir. LPN ve RLRP gibi operasyonların asıl amacı olan maksimal onkolojik ve fonksiyonel sonuçların sağlanmasına yardımcı olabileceği öngörülen bu teknikler konusunda Ukimura ve Gill, renk-kodlamalı bir zonal navigasyon sistemi geliştirmiştir (Resim 1). Bu teknikte, cerrahi alanın gerçek görüntüsü üzerine eşzamanlı olarak süperpoze edilen renkli görüntüler ile sağlanan cerrahi naviga-



Resim 1: Ukimura ve Gill, Renk kodlamalı Zonal navigasyon (14)

yonda hedefin (örneğin tümör) lokalizasyonu kırmızı renkle kodlanmaktadır. Beş mm'lik tümör marjini sarı, 5-10 mm'lik tümör marjini yeşil ve >10 mm cerrahi sınır mavi olarak kodlanmaktadır. Cerrahın laparoskopik parsiyel nefrektomi sırasında amacı, yeşil zondan ayrılmadan eksizyon yaparak normal renal parankimi maksimum korunurken güvenli ve uniform 5 mm'lik bir cerrahi sınır elde etmektir (21).

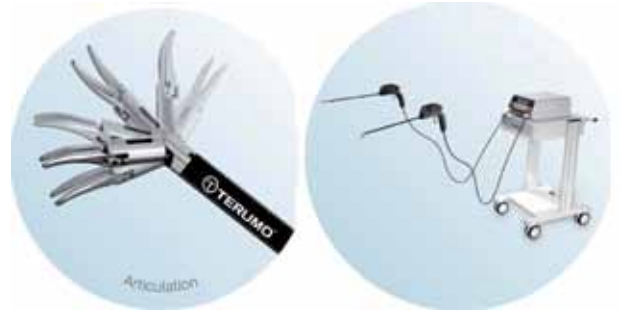
Laparoskopik ve Robotik Cerrahide Yenilikler

Günümüzde, laparoskopik cerrahi operatif ürolojinin normu kabul edilmekte ve robotik cerrahiyle artan kombinasyonu ile birçok cerrahi disiplinde benign ve malign durumların tedavisinde önemli bir yer tutmaktadır. Açık cerrahiye benzer etkinlik sağlanmasına ek olarak laparoskopik cerrahi ile daha düşük morbidite, daha hızlı iyileşme ve daha iyi kozmetik sonuçlar mümkün olmaktadır. Laparoskopik cerrahi ile elde edilen kozmetik sonuçların daha iyi noktalara gelebilmesi için, Laparoscopic Single Site Surgery (Laparoskopik Tek Port Cerrahisi – LESS) ve Natural Orifice Transluminal Endoscopic Surgery (NOTES) gibi çeşitli yaklaşımlar üzerinde çalışılmaktadır. Yönlendirilebilir el enstrümanları, 3 boyutlu optikler ve görüntüleme sistemleri, fleksibl endoluminal robotlar ve fleksibl endoskopların robotik platformlara entegrasyonu, yeni in-vitro robotik platformlar ve in-vivo minyatür robotlar gibi yenilikler, tüm laparoendoskopik cerrahi prensiplerin gelişimini hızlandıracak ve olası kullanım alanlarının genişlemesini sağlayabilecek gelişmelerdir.

Yönlendirilebilir Enstrümanlar

Rijid enstrümanların ve bu enstrümanlar ile gerçekleştirilen prosedürlerin sınırlarının aşılması için güvenilir, çok yönlü, içgüdüsel kullanılabilen ve stabil enstrümantasyona ihtiyaç duyulmaktadır. Bu ihtiyaca cevap verebilmek için değişik firmaların ürettiği yönlendirilebilir el aletlerini 3 jenerasyonda incelemek mümkündür. Birinci jenerasyon el aletlerinde yer alan RealHand HD (Novare Surgical, ABD) ve Laparo-Angle (Cambridge Endo, ABD) incelendiğinde, enstrümentas-

yonun rijid el aletlerine kıyasla daha yüksek (6 derece serbestlik) hareket kabiliyeti sağladığı gözlenmiştir, ancak kullanım açısından gerek simülasyon çalışmalarında gerekse cerrahi uygulamalarda daha içgüdüsel ve daha stabil olarak kullanılabilir ara birimlerin gerekliliği kaydedilmiştir (22). İkinci jenerasyon el aletlerinden Radius Surgical System (Tuebingen Scientific, Almanya) mekanik manipulator ve joystick ara birim kullanarak kinematik stabiliteyi ve içgüdüseliği arttırmayı amaçlamıştır (23). Ancak bu amaca 3. jenerasyon el aletleri ile ulaşmak daha olasıdır. Kymerax (Terumo Medical Corp, Japonya), el parçasındaki elektrik motorunda oluşan hareketlerin enstrümanın efektör ucuna iletildiği ve hareketlerin hızlarının ayarlanabildiği bir sistem olup, ilk vaka ürolojik bir olguda Janetschek tarafından gerçekleştirilmiştir (kişisel iletişim). Bu sistemin laparoskopik ve robotik cerrahi arasındaki boşluğu doldurabileceği sanılmaktadır ancak bu konuda daha fazla olgu sayısına ve çalışmaya ihtiyaç duyulmaktadır (Resim 2).



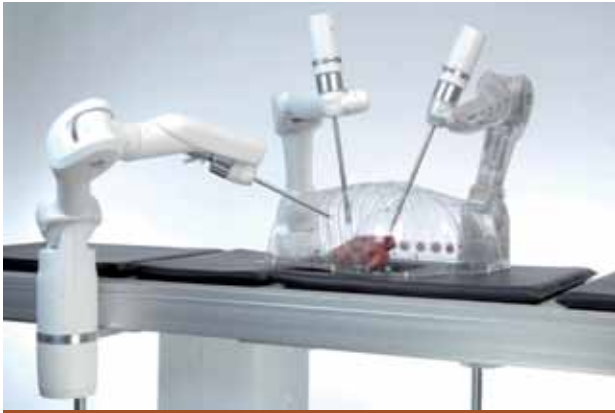Resim 2: Kymerax ©Terumo Corp, Japonya

Ex-vivo Robotik Platformlar

İlk kez ameliyathanede robot kullanımını yaklaşık 20 yıl öncesine dayanmakta olsa da, robotik cerrahinin yaygınlaşmasını etkileyen en önemli faktör muhtemelen özellikle ABD'de çok yaygın olarak yapılan radikal prostatektomi operasyonlarının robotik yöntemle cerrahlar tarafından kısa sürede adapte olunmasıdır (24). Bu gelişme sonrasında birçok onkolojik ve rekonstrüktif ürolojik prosedür için robot kullanımında ciddi artış söz konusudur. ABD'de 2007 yılında ~55,000 (25) ve 2008'de ~70,000 (<http://www.intuitivesurgical.com>) radikal prostatektominin da Vinci (Intuitive

Surgical, ABD) ile gerçekleştirildiği tahmin edilmektedir. Cerrahın hareketlerinin eş zamanlı olarak artmış hassasiyetle, titreme olmadan ve otonomisiz olarak taklit edilmesi olarak ifade edilebilecek olan da Vinci sistemi, ticari olarak günümüzde en başarılı olmuş sistemdir. Ancak sistemin sınırları arasında, taktil geribildirim olmaması, cerrahın hastadan uzak kalması ve masadaki asistana bağımlılık olarak sayılabilir (26).

MiroSurge sistemi (Institute of Robotics and Mechatronics, Almanya), minimal invaziv cerrahi için modüler bir ex-vivo robotik sistem olarak dizayn edilmiş, 7 derece hareket serbestliğine sahip hafif robotik kollara ve 3 boyutlu stereoskopik görüntüye sahip bir platformdur (27). Her biri 10 kg ağırlığında, 76 cm uzunluğunda ve 7 ekleme sahip robot kolları istenilen sayıda ve istenilen konfigürasyonda operasyon masasına yerleştirilebilmektedir (Resim 3). Enstrümanın ucuna entegre edilen bir kuvvet dedektörü kullanılan bu sistemde, dokudan taktil geribildirim alınabilmekte ve görsel ipuçlarına bağlı olmaksızın dokuda amaç dışı oluşabilecek strese bağlı travma önlenmektedir.



Resim 3: MiroSurge © DLR, Almanya

Bu sistem ile kullanılacak farklı bir arabirim de, açık cerrahide kullanılan hafif konvansiyonel enstrümanların (örneğin penset) üzerine optik işaretleyiciler yerleştirilerek, SmARTrack (A.R.T., Almanya) sistemi ile kontaktsız yönlendirme yapılabilmesidir. Sistemin çarpıcı özelliği çok yönlü ve geliştirilebilir olmasıdır, ancak insanda operasyon tecrübesi ve sonuçları henüz mevcut değildir.

CyberTouch (CyberGlove Systems, ABD), robo-

tik platformlara arabirim olarak entegre edilebilecek, cerrahın konforunu ve arabirimin içgüdüsellliğini arttırabilecek bir diğer sistem olarak ifade edilmektedir. Esneyebilen kumaştan ve havalandırma için file avuçiçi şeklinde dizayn edilmiş olan eldivendeki hareket sensörleri 1°'den daha düşük açılardaki hareketleri algılayabilmektedir (Resim 4). Her parmakta vibro-taktil ve termal simülasyonları mevcut olan sistem bu şekilde 2 farklı geribildirim mekanizmasına sahiptir ve sanal olarak nesneyi kullanıcıya hissettirebilmektedir (<http://www.cyberglovesystems.com>).



Resim 4: CyberTouch © CyberGlove Systems, ABD

Pediyatrik Üroloji'de Ex-vivo Robotik Platformların Kullanımı

Robotik cerrahi pediyatrik üroloji vakalarında son yıllarda kullanıma girmiş olmasına karşın, literatüre bakıldığında konjenital ürolojik anomalilerin büyük çoğunluğunun onarımında robotik cerrahinin denendiği ve başarılı sonuçlar elde edildiği görülmektedir. Primer ve sekonder üreteropelvik bileşke darlıklarında pyeloplasti, mid üreteral ve proksimal üreteral darlıklarda üreteroureterostomi, ileosistoplasti ve mitrofanoff prosedürü gibi cerrahi işlemler de Vinci platformunda başarı ile tamamlanabilmektedir (28,29). Bu çalışmaların büyük çoğunluğunun vardığı ortak sonuca göre robot yardımcı cerrahi, pediyatrik üroloji hastalarında klasik laparoskopik metodla neredeyse eşdeğer güvenilirlikte bulunmuş, açık yöntemle kıyaslandığında ise özellikle pediyatrik popülasyonda robotun güvenilir olduğu gösterilmiştir. Cerrahların kişisel görüşleri incelendiğinde yine yaygın-

ların büyük çoğunluğunda, da Vinci sistemi ile cerrahide anatomik yapıların daha iyi ortaya konduğu, üstün sütürasyon yeteneği ve hassas diseksiyon sağlanabildiği vurgulanmaktadır. Günümüzde robotik cerrahinin kullanımını pediatrik ürolojide oldukça sınırlı olmasına karşın, enstrümantasyonun pediatrik yaş grubuna daha uyumlu duruma getirilmesiyle bu sorunlar aşılabilecektir.

In-Vivo Minyatür Robotlar

Ex-vivo robotik platformlarda, vizüalizasyon ve manipulasyon giriş insizyonlarının lokalizasyonu ile sınırlı kalmaktadır. Ancak in-vivo robotlar insizyon yeri ve sayısı ile sınırlanmadan laparoskopik veya robotik prosedürlerde vizyona ve gerekli işlemlere yardım sağlayabilir. Daha küçük, çok yönlü ve daha ucuz olarak tasarlanan bu robotların mevcut çalışmaları henüz hayvan modellerindeki operasyonlarla sınırlı olsa da, geliştirilen varyasyonların çokluğu ümit vermektedir. Sabit tabanlı (karın duvarından manyetik olarak hareket ettirilen) veya mobil olarak dizayn edilen minyatür robotlar ile gastrotomi ile karın boşluğuna ulaştırılarak NOTES prosedürleri gerçekleştirebilmektedir. AB1 Robot (Nebraska Üniversitesi, ABD) gibi elektrokoter, grasper ve optik barındıran ve tek başına kullanılabilen robotlar ile gerçekleştirilen NOTES prosedürlerinin yanısıra, kooperatif kullanılan ve görüntüleme, ışıklandırma gibi görevlerin ayrı robotlar tarafından gerçekleştirildiği prosedürler de tanımlanmıştır (30).

Fleksibl Endoluminal Robotlar

Endoskopik teknolojilerde minyatürizasyonun ve hareket serbestliğinin artması ile artık doğal orifislerden viseral organlara erişim rutin hale gelmiştir. Fleksibl endoskopik teknolojilerin robotik platformlara entegrasyonu ile bu prosedürler için gerekli hareketler daha kusursuz, daha kolay ve tekrarlanabilir bir şekilde gerçekleştirilebilir.

Hansen Medical (ABD) tarafından orijinali kardiyovasküler alanda kullanılmak üzere dizayn edilen uzaktan fleksibl kateter kontrol sistemi, deneysel olarak ürolojik alanda kullanılmak için Desai ve ark. tarafından

modifiye edilmiştir (31). Toplam 85 kalisiyel üniteye gerçekleştirilen fleksibl robotik üreteroskopide, kaliks içinde efektör ucu istenilen noktada tutmanın daha kolay olduğu ve tek bir tuş ile daha önceden belirlenen bir noktaya (örneğin üreteropelvik bileşke) dönmenin mümkün olduğu gözlemlenmiştir. Artmış manevra kabiliyetine, daha dengeli hareketlere, otomasyona, yeni görüntüleme tekniklerinin entegrasyonuna izin verebilen bu ergonomik sistemin optimal sheath boyu, optik teknolojisinin yetersizliği ve henüz gerekli enstrümantasyonun entegrasyonunda yaşanan problemler gibi sınırlamalar nedeniyle geliştirilmesi gerektiği ifade edilmektedir (32).

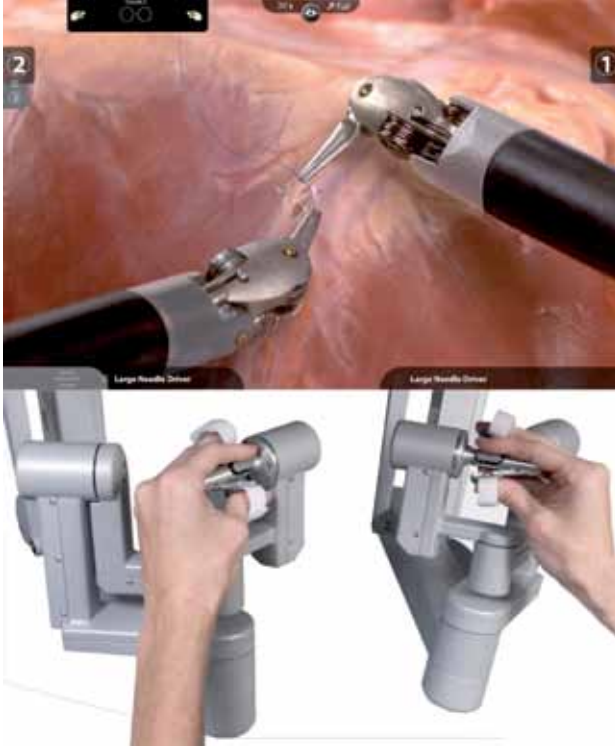
Kısa bir süre önce Sağlam ve ark.'ları tarafından Avicenna (İbn'î Sina) isimli ilk Türk fleksibl üreteroskopik robotik platformu geliştirilmiştir (kişisel iletişim). Bu cihazın tanıtımı yakın zamanda yapılan çeşitli üroloji kongrelerinde gerçekleştirilmiştir. Avicenna, ayakta yapılan ve uzun sürdüğünde yorucu olabilen fleksibl URS tedavisinin, ergonomik bir pozisyonda ve radyasyon alanının dışında kalarak gerçekleştirilmesine olanak vermektedir. Bu sistem ile ilgili araştırma-geliştirme ve klinik çalışmalar sürmektedir.

Abbott ve ark.'ları kamera ve 2 robotik enstrümandan oluşan bir endoluminal robotik sistem üzerinde çalışmaktadır. İlk jenerasyon dizaynları olan ViaCath sisteminin (EndoVia Medical, ABD) deneysel domuz modelinde kullanımı sonrası karşılaşılan teknik sorunlar enstrümanların yerleştirilmesinin zorluğu, enstrümanların dokuya takılması ve uygulanabilecek lateral gücün sınırlı olması olarak ifade edilmiştir (33). Mevcut sınırlamalara ve gerekli gelişmelere rağmen, bu teknolojilerde kaydedilecek ilerlemelerin diagnostik ve terapötik endoskopi kapasitesini artırma potansiyeline sahip olduğu vurgulanmalı ve intraluminal cerrahi, NOTES ve LESS cerrahisinin de bu teknolojiler yardımıyla çok ciddi aşama kaydetmesinin mümkün olduğu unutulmamalıdır.

LESS ve NOTES

Günümüzde, laparoskopik cerrahi operatif ürolojinin normu olarak kabul edilmektedir. Laparoskopik cerrahi ile elde edilen kozmetik düzeyin daha iyi noktalara gele-

bilmesi için, LESS ve NOTES gibi çeşitli yaklaşımlar üzerinde çalışılmaktadır. Tek port üzerinden gerçekleştirilen tubal ligasyon gibi bu tekniğin ilk örneklerinin yanısıra, artık birçok ürolojik prosedür LESS ile gerçekleştirilebilmektedir. NOTES ise, mevcut enstrümantasyon ile deneysel aşamada kalan hibrid prosedürler ile sınırlıdır (34). Fleksibl endolüminal robotik teknolojiler beklenirken, bu operasyonların yapılabilirliğine yardımcı olacak bir sistem de prototip “da Vinci LESS” sistemidir (Resim 5) (35). LESS cerrahisinde en büyük sorunlardan birisi enstrümanların birbiri ile ve optik ile çarpışmasıdır. Bu probleminin aşılması için yeni jenerasyon yönlendirilebilir enstrümanlar kullanılabilmektedir. Ancak bu enstrümanların çaprazlandığı nokta karın duvarıdır



Resim 5: da Vinci sistemi © 2011 Intuitive Surgical Inc, ABD

ve bu noktanın altında ekranda sağda gördüğümüz enstrümanı sol elle, solda gördüğümüz enstrümanı ise sağ elle yönlendirmemiz gerekmektedir. Da Vinci LESS sistemi, kendi içindeki yazılım ile bu problemi düzeltmekte ve çaprazın altında kalan enstrümanın efektör ucunu, aynı taraf el ile kullanabilmemize olanak verebilmektedir. Dolayısıyla cerrah için daha içgüdüsel bir arabirim hazırlanmaktadır. White ve ark.'nın bu sistem ile gerçekleştirdiği 7 üst üriner ve 6 pelvik cerrahi sonucunda tüm operasyonlar tek port üzerinden tamamlanmıştır (36). Ancak yazarlar halen hareket serbestliğinin sınırlanmış olduğunu belirtmektedir. Bu problemin aşılması için bazı olgularda, pediatrik robotik sistemlerde kullanılan 5 mm'lik enstrümanlar kullanılmıştır.

Sonuç

Sunulan teknolojik ilerlemelerin birçoğu değişik geliştirilme basamaklarında olup klinik kullanımları henüz başlangıç aşamasındadır. Bu teknolojik gelişmeler ışığında gerçekleştirilen yöntemlerin yapılabilirliğinin üroloji eğitimi sürecine inkorporasyonunu takiben bu nosyonla yetişecek ürologlar inovatif yöntemlerin keşfinde öncü olacaklardır.

Robotik platformların daha küçük ve taktik geribildirime sahip olmasıyla minimal invaziv prosedürlerinin yapılabilirliği iyileşirken, cerrahi hedefin uzaysal pozisyonunun 3 boyutlu olarak görülmesi ve laparoskopik diseksiyonun en optimum cerrahi planda yürütülmesi, güvenlik sistemlerinin de entegrasyonu ile gelecekte tam otomatize edilmiş bir cerrahi sistemin yapı taşları oluşabilir. Sonuç olarak, cerrahi tedavinin morbiditesinin azalması ve hatta ortadan kaldırılması ufukta belirmiştir ve bu değişimleri takip eden ürologlara teknoloji yeni perspektifler sağlanmaktadır.

Kaynaklar:

1. Gee MS, Harisinghani MG, Tabatabaei S. Molecular imaging in urologic surgery. *Urol Clin North Am.* 2009 May;36(2):125-32, vii.
2. Kotzerke J, Prang J, Neumaier B, et al. Experience with carbon-11 choline positron emission tomography in prostate carcinoma. *Eur J Nucl Med* 2000; 27:1415-9
3. Weissleder R, Elizondo G, Wittenberg J, et al. Ultrasmall superparamagnetic iron oxide: characterization of a new class of contrast agents for MR imaging. *Radiology* 1990;175:489-93.
4. Kurhanewicz J, Vigneron DB, Nelson SJ, et al. Citrate as an in vivo marker to discriminate prostate cancer from benign prostatic hyperplasia and normal prostate peripheral zone: detection via localizedproton spectroscopy. *Urology* 1995;45:459-66.

5. Figueiredo JL, Passerotti CC, Sponholtz T, et al. A novel method of imaging calcium urolithiasis using fluorescence. *J Urol* 2008;179:1610-4.
6. Parekatil S, Yeung LL, Su LM. Intraoperative tissue characterization and imaging. *Urol Clin North Am.* 2009 May;36(2):213-21, ix.
7. Rais-Bahrami S, Levinson AW, Fried NM, et al. Optical coherence tomography of cavernous nerves: a step toward real-time intraoperative imaging during nerve-sparing radical prostatectomy. *Urology* 2008;72:198.
8. Boyette LB, Reardon MA, Mirelman AJ, et al. Fiberoptic imaging of cavernous nerves in vivo. *J Urol* 2007;178:2694.
9. Herwig R, Tosun K, Schuster A, et al. Tissue perfusion-controlled guided biopsies are essential for the outcome of testicular sperm extraction. *Fertil Steril* 2007;87:1071.
10. Ukimura O, Magi-Galluzzi C, Gill IS. Real-time transrectal ultrasound guidance during laparoscopic radical prostatectomy: impact on surgical margins. *J Urol* 2006;175:1304.
11. Golijanin D, Wood R, Madeb R, et al. Intraoperative visualization of cavernous nerves using near infrared fluorescence of indocyanine green in the rat. Available at: http://www.abstracts2view.com/aua_archive/view.php?nu5200696027. Abstract presented at American Urological Association Meeting, 2006.
12. Patil AV, Garson CD, Hossack JA. 3D prostate elastography: algorithm, simulations and experiments. *Phys Med Biol* 2007;52:3643.
13. Walsh PC, Marschke P, Catalona WJ, et al. Efficacy of first-generation Cavemap to verify location and function of cavernous nerves during radical prostatectomy: a multi-institutional evaluation by experienced surgeons. *Urology* 2001;57:491.
14. Vricella GJ, Ponsky LE, Cadeddu JA. Ablative technologies for urologic cancers. *Urol Clin North Am.* 2009 May;36(2):163-78, viii.
15. Güreer E, Turna B. Prostat kanserinin fokal tedavisi. *Endoüroloji Bülteni.* 2010 Aralık; 12: 27-35.
16. Wheat JC, Wolf JS Jr. Advances in bioadhesives, tissue sealants, and hemostatic agents. *Urol Clin North Am.* 2009 May;36(2):265-75, x.
17. Deane LA, Clayman RV. Advances in percutaneous nephrostolithotomy. *Urol Clin North Am* 2007; 34:383-395.
18. Aghamir SM, Khazaeli MH, Meisami A. Use of Surgicel for sealing nephrostomy tract after totally tubeless percutaneous nephrolithotomy. *J Endourol* 2006; 20:293-295.
19. Lee J, Gianduzzo TR. Advances in laser technology in urology. *Urol Clin North Am.* 2009 May;36(2):189-98, viii.
20. Ukimura O, Gill IS. Image-fusion, augmented reality, and predictive surgical navigation. *Urol Clin North Am.* 2009 May;36(2):115-23, vii.
21. Ukimura O, Gill IS. Augmented reality for computer-assisted image-guided minimally invasive urology. Chapter 17. In: Ukimura O, Gill IS, editors. *Contemporary interventional ultrasonography in urology.* London: Springer; 2009. p. 179-84.
22. Zahraee AH, Szewczyk J, Morel G. Simulation for optimal design of hand-held surgical robots. *Conf Proc IEEE Eng Med Biol Soc.* 2009;2009:270-3.
23. Frede T, Hammady A, Klein J, Teber D, Inaki N, Waseda M, Buess G, Rassweiler J. The radius surgical system - a new device for complex minimally invasive procedures in urology? *Eur Urol.* 2007 Apr;51(4):1015-22; discussion 1022. Epub 2006 Dec 1.
24. Menon M, Shrivastava A, Tewari A, Sarle R, Hemal A, Peabody JO, Vallancien G. Laparoscopic and robot assisted radical prostatectomy: establishment of a structured program and preliminary analysis of outcomes. *J Urol.* 2002 Sep;168(3):945-9.
25. Su L. Role of robotics in modern urologic practice. *Curr Opin Urol* 2009;19:63-4.
26. Tan GY, Goel RK, Kaouk JH, Tewari AK. Technological advances in robotic-assisted laparoscopic surgery. *Urol Clin North Am.* 2009 May;36(2):237-49, ix.
27. Hagn U, Konietschke R, Tobergte A, Nickl M, Jörg S, Kübler B, Passig G, Gröger M, Fröhlich F, Seibold U, Le-Tien L, Albuschäffer A, Nothhelfer A, Hacker F, Grebenstein M, Hirzinger G. DLR MiroSurge: a versatile system for research in endoscopic telesurgery. *Int J Comput Assist Radiol Surg.* 2010 Mar;5(2):183-93. Epub 2009 Jun 13.
28. Orvieto MA, Gundeti MS. Complex robotic reconstructive surgical procedures in children with urologic abnormalities. *Curr Opin Urol.* 2011 Jul;21(4):314-21.
29. Gundeti MS, Acharya SS, Zagaja GP, Shalhav AL. Paediatric robotic-assisted laparoscopic augmentation ileocystoplasty and Mitrofanoff appendicovesicostomy (RALIMA): feasibility of and initial experience with the University of Chicago technique. *BJU Int.* 2011 Mar;107(6):962-9. doi: 10.1111/j.1464-410X.2010.09706.x. Epub 2010 Oct 13.
30. Shah BC, Buettner SL, Lehman AC, Farritor SM, Oleynikov D. Miniature in vivo robotics and novel robotic surgical platforms. *Urol Clin North Am.* 2009 May;36(2):251-63, x.
31. Desai MM, Aron M, Gill IS, et al. Flexible robotic retrograde renoscopy: description of novel robotic device and preliminary laboratory experience. *Urology* 2008;72:42-6.
32. Aron M, Desai MM. Flexible robotics. *Urol Clin North Am.* 2009 May;36(2):157-62, viii.
33. Tan GY, Goel RK, Kaouk JH, Tewari AK. Technological advances in robotic-assisted laparoscopic surgery. *Urol Clin North Am.* 2009 May;36(2):237-49, ix.
34. Irwin BH, Rao PP, Stein RJ, Desai MM. Laparoendoscopic single site surgery in urology. *Urol Clin North Am.* 2009 May;36(2):223-35, ix.
35. White MA, Haber GP, Kaouk JH. Robotic single-site surgery. *Curr Opin Urol.* 2010 Jan;20(1):86-91.

9. ULUSAL ENDOÜROLOJİ KONGRESİ EVE DÖNÜŞ MESAJLARI

Benign Prostat Hiperplazisi

Dr. Ahmet Soylu

Böbrek ve Üreter Taş Hastalığı

Dr. Fatih Altunrende

Üroonkolojik Laproskopik / Robot - Üst Üriner Sistem

Dr. Uğur Boylu

Üroonkolojik Laproskopik / Robot - Alt Üriner Sistem

Dr. M. Öner Şanlı, Dr. Selçuk Erdem

Rekonstrüktif Laproskopik / Robot - Üst Üriner Sistem

Dr. Volkan Tuğcu

Rekonstrüktif Laproskopik / Robot - Alt Üriner Sistem

Dr. Erdem Canda

Pediyatrik Endoüroloji

Dr. Murat Savaş

Benign Prostat Hiperplazisi

Dr. Ahmet Soyulu

Gözde Kışla Hastanesi, Malatya

Endoüroloji Kongresinde BPH ile ilgili 9 bildiri sunuldu ve cerrahi tekniklerin tartışıldığı 1 oturum gerçekleşti. Bildirilerin sonuçlarını kısaca özetleyecek olursak;

- TUR-P'deki teknik gelişmeler daha düşük komplikasyon oranları sağlamaktadır. Konvansiyonel monopolar TUR-P azalmış komplikasyonları ve mükemmel uzun dönem sonuçlarıyla etkin ve güvenli bir şekilde uygulanabilir.

- Komorbidite oranları yüksek olan 80 yaş üstü popülasyonda BPH/AÜSS tedavisinde TUR-P kabul edilebilir mortalite ve morbidite oranları ile seçilebilecek bir tedavi şeklidir.

- TUR-P sonrasında prostat hacmi 70 gramın altındaki hastalarda 12. saate, 70 gramın üzerindeki hastalarda 24. saatte erken üretral kateter çekimi uygulanabilir bir yöntem olarak değerlendirilmektedir. Bu uygulama ile hastaların postopertaif dönemdeki sıkıntıları azalmaktadır.

- Mesane boynundaki anatomik problemlere bağlı infravezikal obstrüksiyonu olan genç hastalarda Holmiyum YAG lazer ile transüretal prostat insizyonu son derece kolay tolere edilen minimal invazif bir yöntemdir. Uzun dönem sonuçlarının elde edilmesi ile etkinliği daha iyi değerlendirilecektir.

- Daha önce endoürolojik girişim geçirmemiş, yaşlı, komorbiditesi olan, antikoagülan kullanan sınırlı sayıda hastada erken dönemde elde ettiğimiz sonuçlarımız, diode lazerin BPH cerrahi tedavisinde diğer endoskopik yöntemlerle kıyaslanabilecek kadar başarılı bir yöntem olduğunu göstermektedir.

- BPH tedavisi için 120-W yüksek güçlü greenlight

lazer ile uygulanan prostat vaporizasyonu, içinde oral antikoagülan tedavi alanların da bulunduğu hastalarımızda güvenli ve etkili bulunmuştur. Büyük prostatlardaki fonksiyonel sonuçlar daha küçük glandlılardakine benzerdir.

- Holmiyum Lazer ile Prostat Entüleasyonu (HOLEP) BPH'nin cerrahi tedavisinde etkin ve güvenli bir tekniktir. Operasyon bitiminde oluşan geniş prostatik kavite ve üstün hemostaz hastalarda minimal morbidite ve konforlu bir iyileşme dönemi sağlamaktadır.

- BPH tedavisinde kullanılan 120 W Lithium triborate lazerin çevre dokularda oluşturduğu termal hasar, monopolar ve bipolar TURP nedeni ile oluşan hasardan çok daha derinlere ulaşmaktadır. Bu etki operasyon sırasında daha iyi hemostaz sağlayarak daha iyi vizualizasyon ve daha az kan kaybı sağlamakla birlikte periprostatik yapıları daha fazla etkileyebilir. Bu etkileri değerlendirmek için daha iyi histolojik tanımlamalar ve erektil fonksiyonları da objektif olarak değerlendiren ileri çalışmalara ihtiyaç vardır.

- Plazmakinetik Enerji ile Transüretal Prostat Rezeksiyonu uygulanan hastalarda 100 aylık takip sonrası elde ettiğimiz prospektif randomize çalışmanın sonuçları Plazmakinetik enerjinin standart TURP yerine kullanılabilirliğini göstermiştir.

BPH'nin Cerrahi Tedavisinin tartışıldığı oturumda ise TUR-P'nin hâlâ altın standart yöntem olduğu, KTP Lazer, Ho:YAG Lazer ile Prostektomi ve bipolar TURP'nin klasik monopolar TURP ile kıyaslanabilecek kadar başarılı sonuçlar verdiği ve BPH'nin cerrahi tedavisinde alternatif olarak uygulanabilecekleri vurgulandı.

EDİTÖRÜN SEÇTİKLERİ

PSS-003

Mesane tümörlü hastaların sistoskopik takibinde yeni bir öneri: hatırlatıcı SMS (short messenger service) gönderisi

Yaşar Bozkurt, Ahmet Ali Sancaktutar, Murat Atar, Haluk Söylemez, Necmettin Penbegül, Mehmet Nuri Bodakçı
Dicle Üniversitesi Tıp Fakültesi, Üroloji Ana Bilim Dalı, Diyarbakır

Amaç: Ürolojik tümörler (özellikle mesane tümörleri) düzenli ve sıkı takip gerektirmektedir. Ancak bazen doktorun hastayı yeterince bilgilendirilmemesi bazen de hastaların ihmali sonucu olarak hastalar kontrollerini aksatmakta veya tamamen unutmaktadır. Bunun sonucu olarak hastalar ileri tümör evreleriyle karşımıza çıkmakta ve zor bir tedavi süreci gerekmektedir.

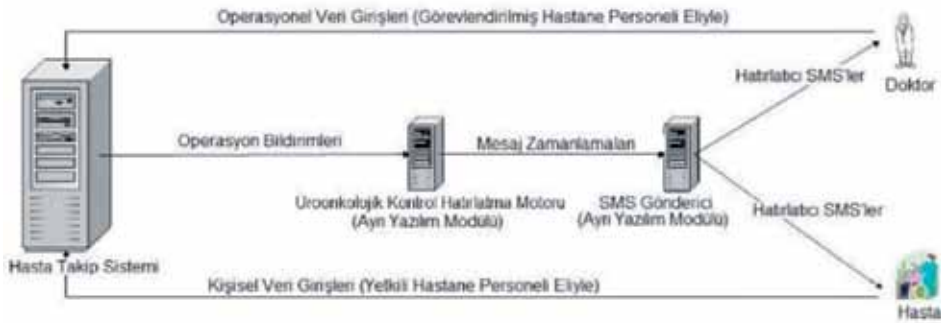Bu çalışmada, kliniğimizde 10 aydan bu yana mesane tümörlü hastaların takibinde başlattığımız SMS uygulamasının sonuçlarını sunuyoruz.

Gereç-Yöntem: İlk olarak üniversitemiz ile SMS gönderi programını destekleyen bir cep telefonu operatör şirketi ile kurumsal abonelik sözleşmesi yapıldı. İkinci adımda, SMS gönderi programı hastanemizin mevcut hasta takip programına entegre edildi (Tablo 1: Sistem Diyagramı). Buna göre mesane tümörü ameliyatı sonrası ameliyat kaydı yapılması sırasında Mesane Tümör-TUR işleminin Sosyal Güvenlik Kurumun'daki karşılığı olan sayısal kodun girilmesi durumunda hasta takip programı, epikriz kaydını yapan görevliden hastanın kontrol sistoskopisinin tarihini girmesini istemektedir. Yazılım gereği hasta takip programı, bu bilgiyi SMS

gönderi programına aktarmaktadır. Program, sisteme kaydedilen tarih geldiğinde önce hastaya, 15 gün sonra da ameliyatı yapan üroloğa kontrol sistoskopisini hatırlatan tekrarlayıcı SMS'ler göndermektedir (Resim 1).



Resim 1:



Tablo 1: SMS programı sistem diyagramı

Bu program 2010 Ağustos ayından beri kliniğimizde uygulamaya konuldu. Bu süre içerisinde kliniğimizde yaş ortalaması 62.6 (33-82 yaş) olan 38'i erkek 5'i kadın olmak üzere toplam 43 hastaya mesane tümörü nedeniyle TUR+koterizasyon işlemi uygulandı. Patoloji sonuçlarına göre uygun tarihlerde hastalara SMS yollandı.

Bulgular: 43 hastanın tamamı ilk SMS gönderisi sonrası kontrol sistoskopi için zamanında kliniğimize

başvurdu. Ayrıca bu uygulamanın hasta memnuniyet anketlerine olumlu katkılar sağladığını gözlemledik.

Sonuç: SMS gönderisi uygulamasıyla mesane tümörlü hastaların kontrol sistoskopilerinin gecikmesinin veya unutulmasının büyük oranda önlenebileceğini düşünüyoruz.

Anahtar Kelimeler: Kontrol sistoskopi, mesane tümörü, SMS (Short Messenger Service)

PSS-007

Yeni bir pratik testis kalkanı modeli: bilgisayarlı tomografi çekimlerindeki etkinliği

Ahmet Ali Sancaktutar¹, Hakan Önder², Haluk Söylemez¹, Murat Atar¹, Yaşar Bozkurt¹, Tevfik Ziyapak³

¹Dicle Üniversitesi Tıp Fakültesi, Üroloji Anabilim dalı, Diyarbakır

²Dicle Üniversitesi Tıp Fakültesi, Radyoloji Anabilim dalı, Diyarbakır

³Atatürk Üniversitesi Tıp Fakültesi, Üroloji Anabilim Dalı, Erzurum

Amaç: Bilgisayarlı tomografi (CT) birçok batın içi patolojinin tanısında sıkça tercihe edilen radyolojik bir tetkiktir. Amacımız pratik ve uygulamsı kolay olan yeni bir testis kanlı (TK) modelinin batın CT çekimi sırasında etkinlik düzeyini ortaya koymaktır.

Gereç-Yöntem: Floroskopik işlemler sırasında kullandığımız kurşun içerikli eldivenler çalışmamızda hareket noktamızı olmuştur. Şubat 2011 ile Mayıs 2011 arasında batın ve pelvik BT tetkiki planlanan 200 erkek erişkin erkek hasta çalışmaya alındı.

TK hazırlanması için; içeriğinde 0.35 mm kurşun olan 2 adet floroskopi eldiveni (Protec- Germany) alın-

dı. Bu eldivenler iç içe geçirildi (Resim-1a).

Bu çalışma için Türkiye Atom Enerjisi Kurumu tarafından onaylı iki adet (Panasonic UD-802AS2 marka) TLD dozimetre kullanıldı. Çalışma sonunda okutturuldu (Tablo1).

İlk olarak, her hastanın skrotumu penis dışarıda kalacak şekilde hijyenik amaçlı olarak bir disposibl eldiven içine yerleştirildi (Resim-1b). İkinci adımda skrotum; iç içe yerleştirilmiş bu kurşun eldivenlerin içine itildi. Dozimetri-1 disposibl eldivenle kurşun eldivenler arasına yerleştirildi. Dozimetri-2 aynı seviyede kurşun eldivenlerin üzerine yerleştirildi (Resim 1c). İnceleme Philips, Brilliance 64- Slice CT (Philips, Eindhoven, Netherland) ile yapıldı. Tüm batın çekimleri için 120 KV, 250 mA çekim protokolleri uygulandı. Tüm çekimler için 32 cm'lik fantom kullanıldı.

Bulgular: Hastaların yaş ortalaması 45.6 (19-72) idi. Tüm hastalar çalışmaya katılmayı kabul etti. Hasta memnuniyeti ve uyumu çok iyiydi.

TK içindeki dozimetri (Dozimetri-1) 1 6.8 mSv, eldivenlerin dışındaki dozimetri (Dozimetri-2) 69.00 mSv olarak ölçüldü. Buna göre çalışmada kullandığımız TK



TÜRKİYE ATOM ENERJİSİ KURUMU
SAHAYKÖY NÜKLEER ARASTIRMA VE EĞİTİM MERKEZİ

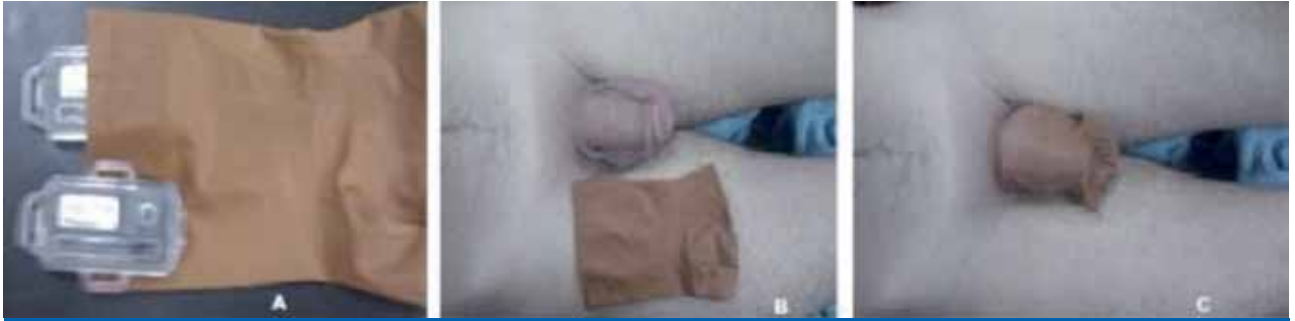DOZ RAPORU

DOZİMETRE TİPİ : TLD

KURULUŞ KODU : 1301-004-009
KURULUŞ ADI : DİCLE ÜNİVERSİTESİ TIP FAKÜLTESİ
EĞİTİM VE ARASTIRMA HASTANESİ
ÜROLOJİ ABD- DİYARBAKIR

Dozimetre No.	Doz Sonucu (mSv)
0001063(Kurşun Eldiven Dışı)	69.00
0011020(Kurşun Eldiven İç)	6.80

Tablo 1: Türkiye Atom Enerjisi Kurumu Dozimetri sonuç raporu



Resim 1: TK modelinin hazırlanması

testislere ulaşan radyasyon dozunu %90.2 azaltmaktadır.

Sonuç: Batın CT çekimlerinden elde ettiğimiz verilere göre, bu çalışmada kullandığımız TK modeli radyas-

yona karşı etkili bir koruma sağlar.

Anahtar Kelimeler: Bilgisayarlı tomografi, radyasyon maruziyeti, testis kalkanı

PSS-009

Radyasyon maruziyeti: ürologlar ne kadar önemsiyor?

*Haluk Söylemez, Ahmet Ali Sancaktutar, Yaşar Bozkurt, Necmettin Penbegül, Murat Atar, Kadir Yıldırım
Dicle Üniversitesi Tıp Fakültesi, Üroloji Anabilim Dalı, Diyarbakır*

Amaç: İyonize radyasyon kullanımı, floroskopi teknolojisinin gelişmesi ve endoürolojik girişimlerin çeşitliliğinin artması ve yaygınlaşması ile üroloji pratiğinde giderek artmaktadır.

1895 yılında X ray'in Wilhelm Conrad Roentgen tarafından bulunmasının ardından kısa bir süre sonra iyonize radyasyonun zararlı etkileri anlaşılmıştır. Bu zararlı etkilerin ortaya çıkmaması için sağlık personellerinin yeterince korunması gerekliliği fikri de kabul görmüştür. Ancak, tüm bu bilgilere rağmen bu konudaki önlemler ve bilinçlilik yeterli düzeye ulaşamamıştır.

Bizde bu amaçla radyasyon maruziyeti ve korunma

konusunda Türkiye'deki ürologların tutum ve davranışlarını ortaya koymak için bir anket planladık.

Gereç-Yöntem: Çalışma tüm kamu ve özel hastanelerinde çalışan, asistan, uzman ve akademik ünvanı olan tüm ürologları kapsayacak şekilde planladı. Anket katılımcıların demografik özelliklerinin yanı sıra dozimetre ve radyasyon koruyucu giysilerin kullanımını sorgulayan toplam 12 sorudan oluşmaktaydı. Anket e-posta yoluyla 1796 üroloğa Mayıs ve Haziran 2011 tarihlerinde gönderildi.

Bulgular: 394 ürolog anket formunu doldurarak gönderdi, ancak bunlardan 31'i uygun doldurulmaması

Tablo 1: Ürologların dozimetre ve radyasyon koruyucu giysileri kullanma sıklıkları.(*= katılım>%50)

	Hiç	Nadir	Genellikle	Her zaman
Kurşun önlük	2 (0,65%)	13 (4,24 %)	61 (19,87%)	231 (75,24%)*
Tiroid kalkanı	33 (11,19%)	57 (19,32%)	68 (23,05%)	137 (46,44%)
Kurşun eldiven	178 (66,67%)*	41 (15,36%)	19 (7,11%)	29 (10,86%)
Gözlük	207 (76,95%)*	35 (13,01%)	10 (3,72%)	17 (6,32%)
Dozimetre	227 (73,94%)*	28 (9,12%)	25 (8,14%)	27 (8,8%)

nedeniyle çalışmadan çıkarılarak 363 anket değerlendirilmeye alındı. Katılımcıların ortalama yaşı $40,10 \pm 8,44$ yıl idi. Radyasyona maruz kaldığını ifade eden 307 (%84,58) kişiden 192'si (%62,54) haftada 1-5 defa endoürolojik girişimlere katıldığını ifade etti. Haftada 5'den fazla ve 1 den az maruz kalanların sayısı ise sırayla 30(%9,77) ve 85(%27,69) idi. Tabloda ürologların dozimetre ve koruyucu giysileri kullanım sıklığı gösterilmiştir.

Sonuç: Kurşun önlük kullanımının aksine, ürologların büyük çoğunluğu dozimetre, koruyucu gözlük ve kurşun önlük kullanmıyordu. Çalışmamız ürologların iyonize radyasyondan yeterince korunmadığını göstermiştir. Bu nedenle, biz ürologlara bu konuda daha fazla bilgi ve eğitim verilmesini öneriyoruz.

Anahtar Kelimeler: Dozimetre, flouroskopi, radyasyon, korunma

PSS-099

Konvansiyonel monopolar rezektoskopi TUR-P: tek cerrahın deneyimi ve 3589 olgunun uzun dönem sonuçları

Ali İhsan Taşçı¹, Yusuf Özlem İlbey¹, Volkan Tuğcu¹, Olcay Çiçekler², Cem Çevik², Fatih Zoroğlu²

¹Bakırköy Dr. Sadi Konuk Eğitim ve Araştırma Hastanesi, Üroloji Kliniği, İstanbul

²Nisa Hastanesi, Üroloji Kliniği, İstanbul

Amaç: Bu çalışmanın amacı klinik sonuçlarımızı sunmak ve son zamanlarda TUR-P'de ki teknolojik gelişmelerin morbidite üzerine etkisini değerlendirmektir.

Gereç-Yöntem: Tek merkezde, tek cerrah tarafından, Mart 2000 ve Aralık 2008 tarihleri arasında, BPH için konvansiyonel monopolar TUR-P uygulanan 3589 hastanın sonuçları retrospektif olarak değerlendirildi. Konvansiyonel monopolar TUR-P, literatürde tarif edildiği gibi, herhangi özel bir modifikasyon olmadan, standart teknik kullanılarak uygulandı. Perioperatif ve postoperatif komplikasyonlar, operasyon zamanı, rezeke edilen prostat cipslerinin ağırlığı, kateter çekilme zamanı ve hastanede kalış sürelerine ait bilgiler incelendi. Hastalara 3. ay ve daha sonra yıllık takip uygulandı. Takipte uluslararası prostat semptom skoru (IPSS), yaşam kalitesi (QoL) skoru, maksimum idrar akış oranı (Qmax), post miksiyonel rezidü (PMR), prostat spesifik antijen (PSA) ve prostat volumü (PV) değerlendirildi.

Bulgular: Postoperatif vizitlerde, ortalama IPSS, QoL skoru ve Qmax'ta belirgin iyileşme gözlemlendi. Ciddi intraoperatif komplikasyon ve ölüm gözlenmedi. İntraoperatif

prostat kapsülü veya mesane boynu perforasyonu 27 (%0.75) hastada gözlemlendi. Erken postoperatif dönemde, sekonder kanama ile pıhtı retansiyonu 81 (%2.3) hastada gözlemlendi. 195 (%5.4) hastada rekateterizasyonu ihtiyacı oldu. 195 (%5.4) hastada hafif-orta derecede dizüri gözlemlendi. 234 (%6.5) hastada üriner trakt enfeksiyonu oluştu. 819 (%22.9) hastada cerrahiden sonraki ilk haftada, hafif stres veya urge inkontinans gözlemlendi. Takip boyunca, üretral striktür ve mesane boynu kontraksiyonu sırasıyla 117 (%3.2) ve 39 (1.08) hastada gelişti. Hiç iyatrojenik stres inkontinans yoktu. 78 (%2.2) hastada rest prostatik adenomdan dolayı re-operasyon gerekti.

Sonuç: Bu bilgiler, TUR-P'deki teknik gelişmelerin daha düşük komplikasyon oranları sağladığını göstermektedir. Günümüzde, konvansiyonel monopolar TUR-P azalmış komplikasyonları ve mükemmel uzun dönem sonuçlarıyla etkin ve güvenli bir şekilde uygulanabilir.

Anahtar Kelimeler: Transüretral Rezeksiyon-Prostat (TUR-P), benign prostat hipertrofisi, komplikasyon, morbidite

PSS-102

TUR-P sonrası erken üretral kateter çekiminin başarısı

İ. Yaşar Özgök, Engin Kaya, Turgay Ebioloğlu, Giray Ergin
GATA Üroloji Anabilim Dalı, Ankara

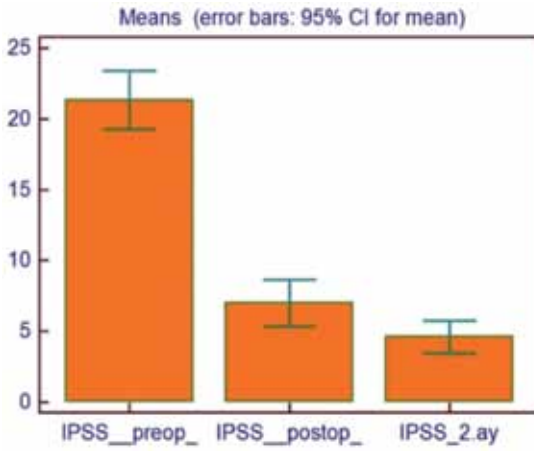
Amaç: TUR-P yaklaşık 25 yıldır ≤ 100 gr altındaki prostat hipertrofinesine bağlı infravesikal obstruksiyon tedavisi için kullanılan altın standart tedavi seçeneğidir. TUR-P; inkontinans, TUR sendromu, üretral kateterizasyona bağlı problemler... gibi komplikasyonları olan bir cerrahi tedavi seçeneğidir.

TUR-P sonrası üretral kateterin çekilme zamanı hakkında farklı görüşler bildirilmektedir. Bu süre hastadan

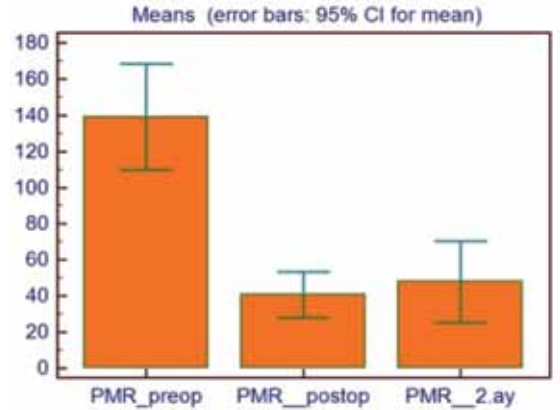
hastaya değişmekte birlikte 2 ile 5 gün arasında değişmektedir.

Biz yaptığımız bu çalışmada, erken sonda çekiminin etkinliğini inceledik.

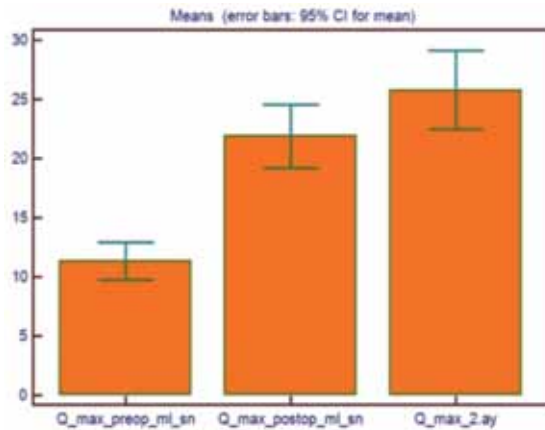
Yöntem: TUR-P öncesi hastalara tam idrar tahlili, serum üre -kreatinin, serum hemoglobin, PSA, İPSS, üroflowmetri, pelvik ultrasonografi tahlileri uygulandı. Operasyon sonrası prostat ağırlığı ≤ 70 gram hastaların üretral kateterleri 12. saatte, >70 gram olanların ise 24. saatte çekildi. Üretral kateterleri çekilen hastalar 12



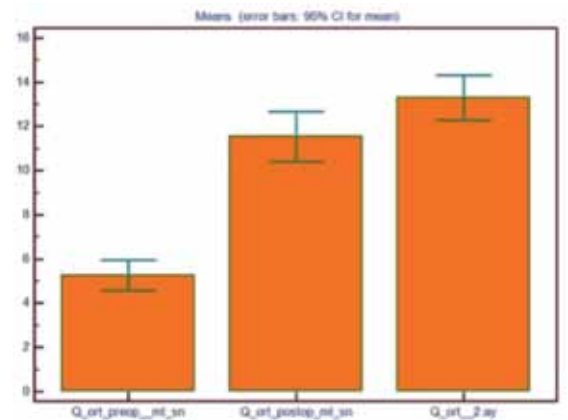
Şekil 1: IPSS'deki düzelmeye



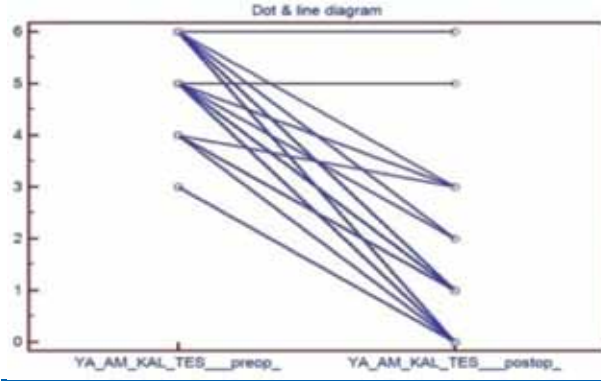
Şekil 3: Pvr'deki düzelmeye



Şekil 2: Q max'daki düzelmeye



Şekil 4: Q ort'daki düzelmeye



Şekil 5: Yaşam kalitesindeki düzelme

saat daha klinikte tutuldu, idrarlarını yaptıkları gözlemlendi ve ardından taburcu edildi. Hastalara postoperatif dönemde serum Hgb, İPSS ve üroflowmetri testleri uygulandı. Taburcu edilen hastalar 2 ay sonra kontrole çağrıldı. Hastalara 2. ayda Hgb, İPSS, üroflowmetri uygulandı.

Bulgular: Çalışmaya 100 hasta katıldı. Çalışmaya katılan hastaların yaş ortalaması 66,3 (44-86 yaş), hastaların ameliyat sonrası hastanede kalış süreleri ise preop. ölçülen prostat boyutu >70 gr olan hastalarda 36 saat, <=70 gr prostat boyutu olan hastalarda ise 24 saat idi. Üretral kateterleri çekilen hastaların 7 tanesinde (%7) rekaterizasyona gerek duyuldu.. Erken üretral kateter çekiminin başarı oranı %93 olarak hesaplandı. Rekaterizasyona gerek duyulmayan 93 hastanın verileri değerlendirildi.

Hastaların IPSS, üroflowmetri ve yaşam kalitesi değerlerinde istatistiksel anlamlı düzelme sağlandı.

Sonuç: TUR-P sonrasında erken üretral kateterler çekimi uygulanabilir bir yöntem olarak değerlendirilmektedir. Bu uygulama ile hastaların postopertaif dönemdeki sıkıntıları azalmaktadır.

Anahtar Kelimeler: Erken, üretral, kateter, TUR

PSS-105

Plazmakinetik enerji ile transüretral prostat rezeksiyonu: prospektif randomize çalışmanın 100 aylık sonuçları

Ahmet Yaser Müslümanoğlu, Emrah Yürük, Tolga Akman, Murat Binbay
S.B. Haseki Eğitim ve Araştırma Hastanesi, Üroloji Kliniği, İstanbul

Amaç: PlasmaKinetic® enerji (Plazmakinetik) kullanılarak yapılan transüretral prostat rezeksiyonunun (TURP) standart TURP ile karşılaştıran randomize çalışmamızın uzun dönem sonuçlarını sunmak

Gereç-Yöntem: Kliniğimizde 2001-2002 tarihleri arasında BPH'ya bağlı alt üriner sistem semptomları ile operasyon planlanan 101 hasta dahil edildi. Hastalar Plazmakinetik (Grup 1) ve Standart TURP (Grup 2) gruplarına randomize edildi. Orta dönem sonuçları 2005'te yayımlandıktan sonra takibe Aralık 2010 tarihine kadar devam edildi. Hastalar 60 ve 100. aylarda telefon ile aranarak kontrole çağrıldı. Hastalığın son durumunu değerlendirmek için IPSS formu doldurularak Üroflowmetre yapıldı.

Bulgular: Toplam 67 hasta (Grup 1'den 34 ve

Grup 2'den 33 hasta) 100 aylık kontrolü tamamladı. IPSS 60 ve 100. aylarda sırasıyla Plazmakinetik grubunda 8.5 ± 1.6 ve 9.4 ± 0.9 'a, Standart TURP grubunda 7.9 ± 1.3 ve 8.7 ± 1.2 'ye yükseldi. Ortalama Qmax, 12. ay kontrolünde Grup 1 ve Grup 2 için sırasıyla 17.2 ± 3.9 ml/sn ve 16.9 ± 4.1 ml/sn'ye yükselmişti. 100. ay kontrolünde ortalama Qmax değeri gruplar için sırasıyla 15.9 ± 2.5 ve 15.8 ± 3.0 (p=0.34) olarak hesaplandı. Grup1'den 6 hasta ve Grup 2'den 4 hasta 100 ayın sonunda yeniden opere olmuştu.

Sonuç: 100 aylık sonuçlarımız Plazmakinetik enerjinin standart TURP yerine kullanılabileceğini göstermiştir.

Anahtar Kelimeler: Bipolar TURP, benign prostat hiperplazisi, monopolar TURP, plazmakinetik enerji

ESWL / Taş Hastalığı

Dr. Fatih Altunrende
İstanbul Bilim Üniversitesi, İstanbul

9. Endoüroloji kongresi, gerek katılım gerekse de yabancı konuşmacıların performansı açısından mükemle yakın geçti. Ve katılımcılarla yaptığım konuşmalar da çok faydalı geçtiğini belirttiler.

Eve dönüş mesajlarını 3 başlık altında vermek istedim. Bunlar;

- 3 Canlı operasyon (RIRS, Mini/micro PNL, Kombine PNL)
- Sunumlu poster – video sunum
- Poster oturumları

İlk olarak canlı operasyonlardan O. Traxer'in gerçekleştirdiği ve izleyenlerin büyük keyif aldığı alt kaliks taşına yapmış olduğu RIRS/Feksible URS operasyonu bu ameliyattan kısaca tuttuğum notlar aşağıdadır.

- Maksimum defleksiyon gereken durumlarda 150µ prob kullanımı
- Maksimum frekans ve minimum enerji kullanımı (taş vaporizasyonu, aletin korunması)
- Taş analizi için 5-6 mm sonrası taş analizi için örnek taş alımı
- Double J kullanımı

İkinci operasyon Desai'nin yapmış olduğu mini/micro PNL

- Mini/Micro PNL popülaritesi ve yayınları artmakta
- 1.5 cm'ye kadar olan taşlarda Micro PNL tercih edilmekte
- 1.5 cm üzerinde mini PNL
- Kanama ve komplikasyon oranları düşük
- Post operatif ağrı öne çıkmakta

Üçüncü operasyon Preminger'in gerçekleştirdiği kombine PNL (ancak Preminger bu operasyonda supine

pozisyon yerine prone pozisyonunda yapmayı tercih etmiştir.)

- Eş zamanlı farklı böbrekteki taşlar ve ekstra zor taşlar için bu yöntem tercih edilmeli
- Steril salin ile toplayıcı sistem dilatasyonu ve kolay böbreğe girmeyi sağlamakta
- Endoskopik olarak böbreğe girmenin konfirmasyonu
- İyi eğitilmiş 2. üroloji uzmanı gerekliliği dezavantaj olarak görülmekte

Sunulardan dikkat çekenleri ise;

Laparoskopik taş tedavisi

- Tuğcu ve arkadaşları 80 hastadaki taş boyutunun 16.5+4.7, Operasyon süresinin 74.1+25.1 ve kan kaybının 54.9+27.3 olduğu Laparoskopik retroperitoneal ureterolitotomi deneyimini başarı ile gerçekleştirdiklerini sundular, yine Kordan ve arkadaşları, konjenital anomalilerinde içerdiği (3 olgu pelvik böbrek ve 2 adet rotasyon anomalisi) 41 hastalık, 28 transperitoneal ve 13 retroperitoneal ureterolitotomi vakasını sundular.
- Tuğcu ve arkadaşları üst ve orta üreter taşı olan Ortalama hasta yaşı 40.1 18 hastada , SILS-Port (Covidien'Norwalk,USA) kullanarak LESS Retroperitoneal Ureterolitotomi serilerini sundular ki aynı zamanda bu operasyonları minimum kan kaybı ve uygun operasyon süresinde (Operasyon süresi 69.9, Kan kaybı 31.9) tamamladıklarını önemle belirttiler, tartışma kısmında LESS in iyi kozmetik sonuçlar ve azalmış ağrı ile konvansiyel laparoskopinin yerini alacağını belirttiler.
- Yine aynı grup Konjenital anomalili böbrekte pelvis taşı Grup 1 LTPL (12 at nalı böbrek, 8 malrote), Grup 2 PNL (13 at nalı böbrek, 10 mal-

rote) karışlaştırmış ve Operasyon süresi ve hastanede kalış LTPL de anlamlı yüksek, kan kaybı ve analjezik kullanımı LTPL de düşük saptamışlar.

- Reşorlu ve arkadaşları Bakırköy grubuna benzer yaptıkları çalışmada Üst ureter taşı olan Grup 1 PNL (n-36) ve Grup 2 Laparoskopik (n-8) karışlaştırmışlar ve taşsızlık oranlarını Grup 1 için %94.4 ve Grup 2 için de %100 olarak bildirdiler.

SONUÇ OLARAK LAPAROSKOPI SUNULARINDAN; “Deneyimli laparokopistler tarafından yapılan taş cerrahisinde URS ve ESWL’ye alternatif tedavi metodu” SONUCU ÇIKMAKTADIR.

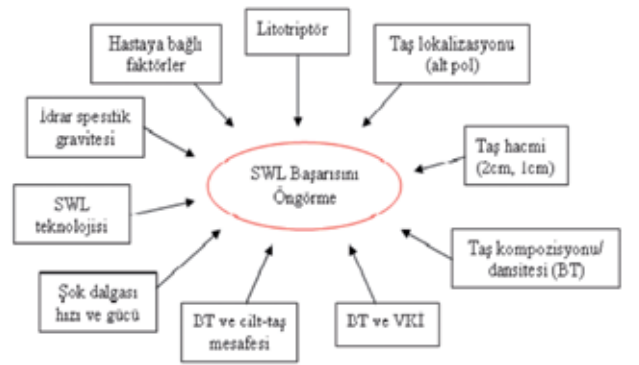
- PNL sunularına baktığımızda Zengin ve arkadaşlarının 362 hasta 398 renal ünite PNL deneyimlerinde önceden böbrek cerrahisi geçirme, ameliyat süresinin komplikasyonu etkilediği ancak, yaş, cinsiyet, taş opesitesi, böbreğin hidronefroz düzeyi, giriş aralığının komplikasyonu etkilemediği bildirmişlerdir. Diri ve arkadaşları 29 hastada ve Sağlam ve arkadaşları 52 hastada yaptıkları Supine PNL sonucunda; Özellikle iskelet sistemi deformitesi, aşırı obez hastalar, fleksible urs gereksinimi olabilecek hastalarda tercih nedeni olabileceğini belirtmişlerdir.
- Seyrek ve arkadaşlarının N 198 hastada Grup 1 Ampisilin sulbaktam ve Grup 2 Sefuroksim PNL de karşılaştırmalı çalışmada her iki grubunda aynı oranda etkili olduğu ve tek doz antibiyotik kullanımı proflaksi için yeterli olduğunu ifade etmişlerdir. Yine aynı grubun 498 hastada yaptığı çalışmada PKS yüzey alanı, hidronefroz derecesi, pelvikalisyel tipi, infundubulopelvik açısı, giriş

yapılan kaliks boynu uzunluğu ve genişliğinin PNL başarısını etkileyen tek anatomik faktör PKS yüzey alanı olduğunu ifade etmişlerdir.

- Fleksible URS yayınlarında, Sağlam ve arkadaşlarının geliştirdiği Avicenna ile ureterenoskopik litoripsi cerrahin konforunu arttırmakta ve radyasyon maruziyeti azalmakta olduğunu öne sürmekteler ancak prospektif çalışmalara ihtiyaç duymaktadır. Kılıçarslan ve arkadaşları, Beşorlu ve arkadaşlarının yaptıkları çalışmalarda ortak sonuç Taş boyutu, infundubulopelvik açısı, uzun ve dar infundubulum başarıyı olumsuz etkilemekte olarak sunmuşlardır.
- ESWL çalışmalarında Uğuz ve arkadaşları, taş boyutu 5-20 mm olan Akut kolikli 62 hastaya Grup 1 24 saat içinde ve Grup 2 başvuruyu takiben 3-7 gün içinde ESWL tedavisi uygulamışlar sonuç olarak;

Ureter taşına bağlı renal kolikte acil ESWL uygulanmalı sonucu çıkmıştır.

ESWL ile ilgili ilginç bir deneysel çalışmada Tadalafil ESWL’ye bağlı oluşan renal hücre hasarını engellemekte yine genel olarak ESWL sunularından eswl başarısı için aşağıdaki tabloyu incelemekte fayda vardır.



EDİTÖRÜN SEÇTİKLERİ

PSS-072

ASA risk gruplarına göre perkütan nefrolitotomi sonuçlarımız

Serdar Toksöz, Yalçın Kızılkıran, Ayhan Dirim, Mehmet İlteriş Tekin, Hakan Özkardeş
Başkent Üniversitesi, Tıp Fakültesi, Üroloji Anabilim Dalı, Ankara

Amaç: Amerikan Anestezi Birliği (ASA) risk gruplarına göre perkütan nefrolitotomi (PNL) sonuçlarının gözden geçirilmesi.

Gereç-Yöntem: 2006 ile 2010 yılları arasında PNL yapılan 186 hasta retrospektif olarak değerlendirildi. Hastalar ASA risk skorlamasına göre düşük riskli; ASA I-II ve yüksek riskli; ASA III-IV olmak üzere iki gruba ayrıldı. Her iki risk grubundaki hastalar tedavi sonuçları ve Modifiye Clavien komplikasyon sınıflamasına göre gözden geçirildi.

Bulgular: Toplam 140 olgu düşük risk, 46 olgu ise yüksek risk grubunda idi. Düşük risk grubunda taş yükü 525 mm^2 , yüksek risk grubunda 479 mm^2 idi. Düşük ve yüksek risk grubundaki hastalarda ortalama operasyon süreleri sırasıyla 72 dk (40-120 dk) ve 86 dk (55-125

dk) idi. Hastanede yatış süreleri ortalama 3.3 ± 2 gün ve 4.9 ± 3 gün şeklindeydi. Düşük ve yüksek risk grubundaki hastalarda Hb değerleri sırasıyla preop 13.6 g/dl ve 13.3 g/dl, postop 13.1 g/dl ve 12.3 g/dl idi. Düşük ve yüksek risk grubunda komplikasyon oranları (sırasıyla %17.8 ve % 19.5) arasında anlamlı fark izlenmedi ($p > 0.05$). Modifiye Clavien komplikasyon sınıflamasına göre hasta dağılımı Tablo 1’de verilmiştir. Nefrostomi kateteri ortalama kalış süreleri sırasıyla 3.9 gün ve 4.7 gün olarak saptandı. Taşsızlık oranları düşük risk grubunda %85, yüksek risk grubunda ise %82 idi.

Sonuç: Perkütan nefrolitotomi yüksek riskli hasta grubunda da güvenle uygulanabilecek bir yöntemdir.

Anahtar Kelimeler: ASA, clavien komplikasyon sınıflaması, perkütan nefrolitotomi

Tablo 1: Modifiye Clavien cerrahi komplikasyon sınıflamasına göre hasta dağılımı

		Düşük risk grubu (n)	Yüksek Risk grubu (n)
Derece 1	Farmakolojik tedavi veya cerrahi endoskopik ve radyolojik müdahale gerektirmeyen normal postoperatif dönemdeki değişiklikler. İzin verilen tıbbi ilaçlar antiemetikler, antipiretikler, analjezikler, diüretikler, elektrolitler ve fizyoterapi	13	4
Derece 2	Derece 1’de kullanılan medikal ilaçlar haricinde kullanılmayı gerektiren durumlar (kan transfüzyonları, TPN, antihipertansifler, vs...)	4	3
Derece 3	Cerrahi, endoskopik veya radyolojik müdahale gerektiren durumlar		
A	Genel anestezi gerektirmeyen müdahaleler	6	2
B	Genel anestezi altındaki müdahaleler	2	
Derece 4	Hayatı tehdit eden komplikasyonlar (örn: yoğun bakım gerektiren SSS komplikasyonları)		
A	Tek organ kaybı (Dializ)		
B	Çoklu organ işlev kaybı		
Derece 5 ‘d’	Hastanın ölümü Hasta eğer taburcu edildiği sırada komplikasyonlardan muzdaripse derecenin yanına ‘d’ ekleniyor		
Toplam		25	9

PSS-073**Perkütan nefrolitotomide suprakostal akses güvenliği**

*Ekrem Akdeniz, Mehmet Zengin, Selçuk Şahin, Lokman İrkilata, Mustafa Kemal Atilla
Samsun Eğitim ve Araştırma Hastanesi, Üroloji Kliniği, Samsun*

Amaç: Bu çalışmamızda Şubat 2010 - Temmuz 2011 tarihleri arasında yaptığımız 115 perkütan nefrolitotomi değerlendirilmiş ve üst pol aksesu uyguladığımız 27 vakanın sonuçları irdelenmiştir.

Yöntem: Hastaların 16'sı erkek 11'i bayan ve yaş ortalaması 39,7 (21- 69) idi. Taşlar 15 renal ünite de sağ böbrek, 12 renal ünite de sol böbrek yerleşmişti. Ortalama taş yükü 820(30-2850) mm² idi. Taşların 15'i (%56) staghorn, 7'si (%26) pelvis, 4'ü (%15) kaliks divertikül ve 1'i (%3) üst ureter taşıydı.

Bulgular: Hastalara genel anestezi verildi. Hastalara re-entry kateter takıldı. %81 olguda tek seans sonra-

sı taşsızlık sağlandı. Sekonder prosedürlerin sonunda taşsızlık oranı %88'di. Total komplikasyon oranı %25 olarak bulundu. 3 (%11) hastada İYE, 3 (%11) hastada hidrotoraks, 1 (%3) hastada perinefritik koleksiyon izlendi. İYE'li olgulara IV antibiyotik tedavisi verilirken, 1 hastaya göğüs tüpü, 1 hastaya JJ stent takıldı. 2 hasta konservatif izlendi. Hemotoraks görülmedi.

Sonuç: Kabul edilebilir komplikasyon oranı ile suprakostal akses perkütan nefrolitotomide seçilmiş vakalarda başarıyla uygulanabilir.

Anahtar Kelimeler: perkütan nefrolitotomi, suprakostal akses, komplikasyon

PSS-075**İki perkütan renal akses tekniğinin karşılaştırılması: "iğne gözü metodu" ve "triangulasyon tekniği":
prospektif randomize klinik çalışma**

*Abdulkadir Tepeler, Cevper Ersöz, Mehmet Remzi Erdem, Emrecan Polat, Ramazan Topaktaş,
İsmail Başbüyük, Fatih Erbin, Tolga Akman, Abdullah Armağan, Şinasi Yavuz Önel
Bezmiâlem Vakıf Üniversitesi, Tıp Fakültesi, Üroloji Anabilim Dalı, İstanbul*

Amaç: Perkütan nefrolitotomi (PNL), 2 cm'den büyük böbrek taşlarının tedavisinde altın standart olarak kabul edilmektedir. Renal akses PNL'nin başlangıç ve önemli bir aşamasıdır. Floroskopi rehberliğinde renal akses için kullanılan iki yöntem olan "triangulasyon" ve "iğne gözü" yöntemleri komplikasyon ve başarı oranları açısından karşılaştırmayı amaçladık.

Gereç-Yöntem: Eylül 2010 - Mayıs 2011 tarihleri arası 78 böbrek taşı olan hasta prospektif olarak bloke randomizasyon metoduyla iki gruba ayrıldı. İğne gözü methoduyla Grup-1'deki hastalara (n:39), triangulas-

yon yöntemiyle Grup-2 (n:39)'deki hastalara deneyimli uzmanlarca perkütan renal akses yapıldı. Birden fazla giriş yapılan hastalar çalışma dışı bırakıldı. Peroperatif ve postoperatif değerler karşılaştırıldı.

Bulgular: Her iki grup arasında hastaların ortalama yaşı, vücut kitle kitlesi, taş boyutu açısından anlamlı fark saptanmadı (p >0.05). Skopi ve toplam operasyon süresi triangulasyon grubunda daha kısa idi (p = 0.34 ve p = 0.37). Başarı ve komplikasyon oranları ve hastanede kalış süreleri açısından da anlamlı fark bulunmadı. Grup-2'de Grup-1'e kıyasla hematokrit düşüşünün daha

az olduğu görüldü ($p = 0.003$).

Sonuç: Yüksek başarı ve düşük komplikasyon oranlarına ulaşmak için, perkütan renal akses PCNL'nin kritik bir aşamasıdır. Deneyimli ellerde iki yeni teknik arasında, skopi süresi, komplikasyon ve başarı oranları açısından belirgin farklılık yoktur. Triangulasyon tekniği belirgin olarak daha az kanamaya neden olmaktadır.

Deneyimlerimize göre, iğne gözü metodu hafif böbreklerde veya izole kalisiyel taşlarda daha etkilidir. Bir endoürolog her iki teknik hakkında da deneyimli olmalı ve hastaya ve taşın durumuna göre uygun tekniği tercih etmelidir.

Anahtar Kelimeler: Perkütan nefrolitotomi, perkütan renal akses, triangulasyon, iğne gözü, teknik, başarı, komplikasyon

PSS-080

Perkütan nefrolitotomi operasyonunda renal parankim kalınlığı peroperatif ve/veya postoperatif kanamayı etkiler mi?

Murat Mehmet Rifaioğlu¹, Kadir Önem², Aylin Güneşli³, Hüseyin Çelik¹

¹Osmaniye Devlet Hastanesi, Üroloji Kliniği, Osmaniye

²Kastamonu Özel Anadolu Hastanesi, Üroloji Kliniği, Kastamonu

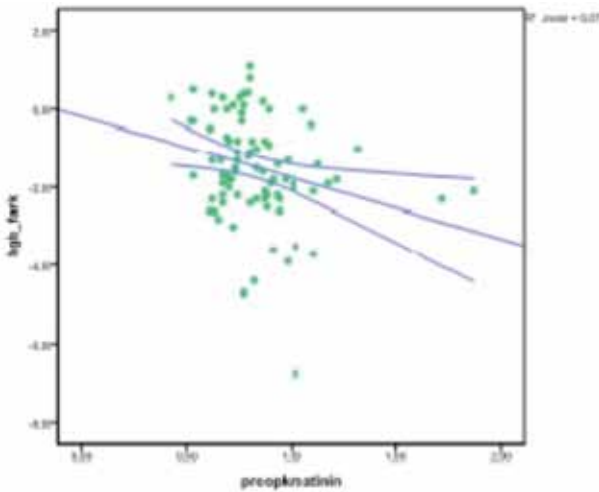
³Osmaniye Devlet Hastanesi, Radyoloji Kliniği, Osmaniye

Amaç: Perkütan nefrolitotomi (PCNL) ameliyatlarında kanama ciddi bir sorundur. PCNL ameliyatlarında giriş yerindeki parankim kalınlığının peroperatif ve postoperatif kanama üzerinde etkisi araştırıldı.

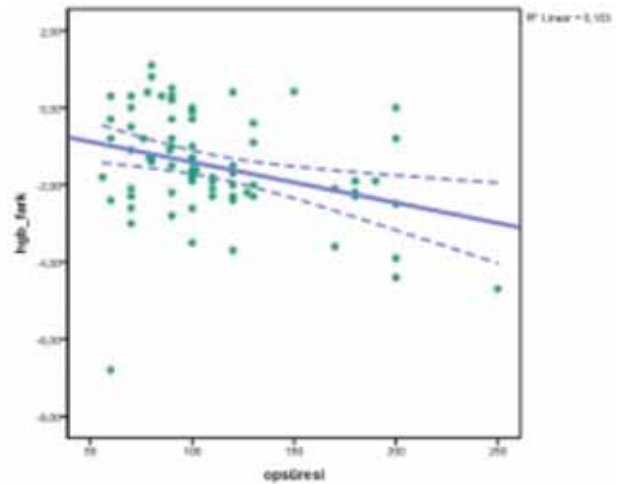
Gereç-Yöntem: Osmaniye Devlet Hastanesinde Şubat 2009 ile Temmuz 2011 arasında yapılan PCNL ameliyatları retrospektif olarak tarandı ve BT ile ölçülen en ince ve

en kalın renal parankim kalınlığı ile akses yapılan parankim kalınlığı ölçüldü. Preoperatif postoperatif ve postop 1. gündeki hemoglobin ve hematokrit değişimlerinin; en kalın (9-19mm), en ince (1-12mm) ve akses yapılan yerin (1-17mm) renal parankim kalınlığı ile kanamayı etkileyen diğer faktörler araştırma modeline dahil edildi. İstatistiksel analiz için SPSS 18 programı kullanıldı.

Bulgular: Yaş ortalaması $48,1 \pm 11$ (20-73) yaş olan



Şekil 1: Preoperatif kreatinin değeri ile hemoglobin değışimi iliřkisi



Şekil 2: Operasyon süresi ile kanama arasındaki iliřki

59 erkek, 26 kadın PCNL hastası çalışmaya alındı. 41 sağ, 44 sol böbrek opere edildi. 61 alt pol 13 orta, 2 üst pol, 8 orta ve alt, 1 hastaya orta ve üst pol akses yapıldı. Taş çapı ortalama 39,6 (25-65) mm; 15 alt pol, 20 pelvis, 28 pelvis ve alt kaliks, 19 pelvis ve multikaliks, 1 orta, 1 üst pol 1 tane hastada multikaliks yerleşimliydi. Taş kırma yöntemi olarak 59 hastada pnömotik 20 hastada ultrasonik ve 6 hastada kombine sistem kullanıldı. Operasyon süresi ortalama 109,5 (56-250) dakika olarak hesaplandı. 48 hastada taşsızlık, 27 rezidü ve 10 milimetrik rezidü saptandı. Ortalama 3,1 (1-7) günde taburcu edilen hastaların 22'sine postoperatif kan trans-

füzyonu (1-3) yapıldı. Regresyon analizinde peroperatif kan kaybına etki eden faktörlere bakıldığında operasyon süresinin ($p=0,001$) ve preoperatif kreatinin ($p=0,019$) seviyesinin hgb düşüşüne etki eden bağımsız prediktif faktörler olduğu görüldü. Giriş yeri parankim kalınlığının kan kaybı ile ilişkili olmadığı saptandı ($p=0,647$).

Sonuç: PCNL operasyonlarında akses yapılan parankim kalınlığı, zannedilen aksine, peroperatif kanamaya etkili değildir. Peroperatif kanamaya operasyon süresi ve preoperatif kreatinin seviyesi etkiler.

Anahtar Kelimeler: Perkütan nefrolitotomi, kanama, parankim kalınlığı

PSS-082

Supin pozisyonda perkütan nefrolitotripsi

Remzi Sağlam¹, Zafer Tokatlı²

¹Medicana International Ankara Hastanesi, Ankara

²Özel Ankara Yüzüncü Yıl Hastanesi, Ankara

Amaç: Perkütan Nefrolitotripsi (PNL) büyük boyutlu böbrek taşlarının tedavisinde ilk seçenek olmasına ve genellikle prone pozisyonda yapılmasına rağmen, özellikle obez hastalardaki dezavantajları nedeniyle supin pozisyon tercih edilmektedir. Ayrıca PNL ve retrograd üreteroskopik gişimlerin eşzamanlı ve birbiri ardına yapılması gereken kompleks endoürolojik yaklaşımlara olanak sağlaması da diğer bir avantajıdır.

Gereç-Yöntem: Valdivia'nın tarif ettiği ve Galdakao tarafından modifiye edilen (supin litotomi) pozisyonun sağladığı avantajları görmek ve bu konudaki deneyimlerimizi artırmak amacıyla seçilmiş olgulara supin pozisyonda PNL uygulandı. Kasım 2009 ile Mayıs 2011 arasında 52 hastaya modifiye - supin pozisyonda PNL yapıldı. Taş boyutları, yerleri, fragmentasyon başarısı ve komplikasyonlar kaydedildi. Litotripsi için ultrasonik-pnömatik kombinasyonu Elmed-Vibrolit PLUS kullanıldı.

Bulgular: Ortalama taş boyutu 2.1cm (1.6-2.7cm).

3 hasta morbit obez idi. 52 hastanın 14'ünde böbrek taşı ile birlikte üreter alt bölüm taşı, 12 hastada böbreğe migrate olabilecek dilate üreter üst bölüm taşı ve alt kaliks taşları vardı. 14 hastada orta kaliks, bir hastada üst kaliks, 37 hastada ise alt kaliks girişi yapıldı. Postop radyolojik kontrolde 42 (%81.8) hastanın taşsız veya 4mm'nin altında klinik önemsiz fragmanı olduğu görüldü. Hiç bir hastada kolon ve komşu organ yaralanması görülmüdü.

Sonuç: Modifiye-supin pozisyonda PNL; eşzamanlı üreteroskopik gişimleri kolaylaştırmakta, ameliyata hazırlık süresini kısaltmakta ve kardiyovasküler - ventilatuar avantajlar sağlamaktadır. Taşsızlık oranları ve komplikasyonlar açısından bakıldığında seçilmiş vakalarda modifiye-supin PNL nin prone PNL'ye alternatif olabileceği sonucuna varılmıştır.

Anahtar Kelimeler: Perkütan litotripsi, supin pozisyon, valdivya pozisyonu

PSS-085**Üst üriner sistem kaynaklı hematürinin değerlendirilmesinde fleksibl üreteroskopinin rolü**

*Berkan Reşorlu, Ural Oğuz, Ali Ünsal
Keçiören Eğitim ve Araştırma Hastanesi, Üroloji Kliniği, Ankara*

Amaç: Bu çalışmada, standart radyolojik görüntüleme yöntemleri ve hematolojik testler ile nedeni açıklanamayan, sistoskopik incelemelerde mesane içinde bu durumu izah edebilecek patolojiye rastlanmayan hematüri olgularının değerlendirilmesinde fleksibl üreteroskopinin (f-URS) rolünü araştırdık.

Materyal – Gereçler: Ocak - Temmuz 2011 tarihleri arasında, nedeni açıklanamayan hematüri nedeniyle f-URS yapılan 22 hastanın sonuçları değerlendirildi.

Bulgular: Ortalama hasta yaşı 49.5 (28- 69) yıl olup; 14 erkek, 8 kadından oluşmaktaydı. Görüntüleme yöntemleri ile 3 hastada dolma defekti saptanırken; 2 hastanın üriner sitoloji sonucu pozitif, 2 hastanın ise şüpheli olarak rapor edilmişti. Yapılan f-URS ile kanama nedeni olabilecek, 4 hastada kronik inflamasyon (%18), 2 hastada renal pelviste ürotelyal karsinom (%9), 2 hastada papiller venöz rüptür (%9), 2 hastada mukozal eritem

(%9), 1 hastada küçük taş fragmanları (%4), 1 hastada hemanjiom (%4) ve 1 hastada üreteropelvik bileşkede darlıkla birlikte mukozal kanamalar (%4) izlendi. F-URS ile de patoloji saptanamayan 9 hasta (%40) ise glomerüler kaynaklı hematüri açısından Nefroloji kliniğine yönlendirildi. Kanama odakları Holmiyum: YAG lazer ile düşük enerji ve frekansta koterize edildi. Ürotelyal karsinom saptanan hastalara laparoskopik nefroüretrektomi yapıldı, patoloji sonucu her iki hastada da evre T2 ürotelyal karsinom olarak raporlandı. Hastaların hiçbirinde üreteroskopiye bağlı bir komplikasyon izlenmedi.

Sonuçlar: F-URS nedeni açıklanamayan üst üriner sistem kaynaklı hematürinin değerlendirilmesinde ve gerektiğinde tedavisinde güvenle kullanılabilir etkin bir yöntemdir.

Anahtar Kelimeler: Hematüri, fleksibl üreteroskopi, ürotelyal karsinom

PSS-087**Türk robotu "Avicenna" ile fleksibil üreterorenoskopik laser litotripsi**

*Remzi Sağlam¹, Zafer Tokatlı², Ahmet Sinan Kabakçı³, Erhan Koruk⁴
¹Medicana International Ankara Hastanesi Üroloji Kliniği, Ankara
²Yüzüncü Yıl hastanesi Üroloji Kliniği, Ankara
³Hacettepe Üniversitesi Biyomedikal Mühendisliği Bölümü, İstanbul
⁴ELMED arge departmanı, Ankara*

Amaç: Standart 7,5 F fleksibil üreterorenoskopun yeni Türk robotu "Avicenna" ile kullanılması 2011 yılında Viyana'da EAU kongresinde ve Washington'da yapılan AUA kongresinde sunulmuştur. Bu çalışmada böbrek taşlarının tedavisinde bu robotun kullanılması

sının, oturarak radyasyondan uzakta, daha stabil hareketlerle litotripsi gibi avantajlarını göstermek amacıyla yapılmıştır.

Gereç-Yöntem: Storz Flex 2 Fleksibil üreterorenoskopun (FURS) Avicenna robot ile kullanılarak böbrek

taşları tedavi edilen 5 kadın 7 erkek toplam 12 hasta değerlendirildi. Akses kılıf yerleştirildikten sonra FURS kılıfından içinden girildi ve FURS robota bağlandı. Joystikler kullanılarak FURS un ileri geri, rotasyon ve defleksiyon hareketleri kontrol edildi ve taşlar, radyasyon sahasının dışında oturur pozisyonda tamamen kırıldı. Gerekli durumlarda sıvı akım hızı ayarlandı. Her kullanımdan sonra FURS hasar için test edildi. Taş büyüklükleri, fragmentasyon zamanları ve taşsızlık oranları kaydedildi.

Bulgular: Robot ile FURS un bütün hareketleri başarıyla kontrol edildi ve taşlar kırıldı. Bir ay sonunda taşsızlık oranı 4 mmden küçük taşlar dahil %75 idi. 3

hastada 4 mm den büyük rezidüel fragmanlar vardı, DJ kateterin alınması sırasında bunlar da kırıldı. FURS un robota bağlanma zamanı 2 dakikadan kısa idi. Çalışmaya dahil edilen hastaların tedavisi sırasında FURS hasarı görülmedi.

Sonuç: FURS un robot ile kullanılması oturarak ve radyasyondan uzakta taş tedavisi için çok uygundu, FURS un ucunun stabilitesi kırılmayı kolaylaştırıyordu. FURS un robota bağlanması kolaydı ve çok kısa zamanda yapılabilirdi. İrrigasyon sıvısı hızının ayarlanabilir olması daha iyi bir görüş sağlıyordu.

Anahtar Kelimeler: Fleksibil üreterorenoskopi, RIRS, RIRC, robot

PSS-089

Böbrek alt kaliks taşlarının retrograd intrarenal cerrahi ile tedavisinde pelvikalisiyel sistem anatomisinin başarıya etkisi

Berkan Reşorlu¹, Ural Oğuz¹, Eylem Burcu Reşorlu², Derya Öztuna³, Ali Ünsal¹

¹Keçiören Eğitim ve Araştırma Hastanesi, Üroloji Kliniği, Ankara

²Ankara Üniversitesi Tıp Fakültesi, Radyoloji Ana Bilim Dalı, Ankara

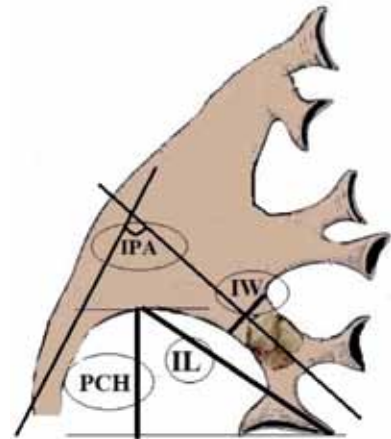
³Ankara Üniversitesi Tıp Fakültesi, Biyoistatistik Ana Bilim Dalı, Ankara

Amaç: Alt kaliks böbrek taşlarının retrograd intrarenal cerrahi (RIRC) ile tedavisinde pelvikalisiyel sistem anatomisinin ameliyatın başarısına olan etkisini ve bu parametrelerden hangilerinin RIRC öncesinde hasta seçiminde kullanılabileceğini belirlemeyi amaçladık.

Yöntem-Gereçler: İzole alt kaliks taşlarına yönelik RIRC uyguladığımız 67 hastanın (43 erkek, 24 kadın; ortalama yaş 35.81 ± 16.57) sonuçlarını değerlendirdik. İfundibular uzunluk (İU), infundibular genişlik (İG), pelvikalisiyel yükseklik (PKY) ve infundibulopelvik açı (İPA) ameliyat öncesi çekilen intravenöz ürogramlarda ölçüldü. İkinci ay kontrollerinde taşların tam olarak temizlenmesi veya sadece 3 mm'den küçük taş fragmanlarının varlığı başarı olarak kabul edildi.

Bulgular: Tek seans işlem sonunda 54 hastada (%80.6) taşsızlık sağlanmıştır. İki hastada taşa ulaşamadığı için aynı

seansta PNL operasyonuna geçilmiştir. Ortalama taş boyutu 16.88 ± 3.48 mm (11-27 mm) olup; bu değer taşsızlık sağlanan hastalarda 16.11 ± 2.97 mm, diğer hastalarda ise



Şekil 1:

Tablo 1: RIRC sonrası taşsızlığı öngörmede alt kaliks anatomik özellikleri ve diğer değişkenler

Değişkenler (Mean)	Başarılı (n= 54 hasta)	Başarısız (n= 13 hasta)	P değeri
Yaş (yıl)	35.69±16.85 [32.5 (13-67)]	36.31±16.00 [35 (14-60)]	0.912
Taş boyutu (mm)	16.11±2.97 [16 (11-24)]	20.08±3.71 [19 (15-27)]	0.001
ESWL hikayesi	46 (85.2%)	6 (46.2%)	0.006
İÜ (mm)	26.78±7.98 [25 (17-60)]	28.23±5.37 [30 (17-35)]	0.140
İG (mm)	5.83±3.54 [5 (2-19)]	5.62±2.22 [5 (3-9)]	0.719
PKY (mm)	20.74±6.67 [20 (12-45)]	23.23±4.97 [22 (13-30)]	0.072
İPA	49.37±11.83 [50 (27-92)]	37.61±13.22 [34 (19-57)]	0.003

20.08±3.71 mm olarak saptanmıştır, (p= 0.001). Taşsızlık sağlanan ve sağlanamayan hastalarda sırasıyla, ortalama İÜ, 26.7±7.9 ve 28.2±5.3 mm; ortalama PKY, 20.7±6.6 ve 23.2±4.9 mm olarak saptandı. Bu değerler başarısız grupta daha yüksek tespit edilse de istatistiksel olarak anlamsızdı (p=0.140 ve p=0.072, sırasıyla). Ortalama İG ise sırasıyla 5.8±3.5 ve 5.6±2.2 mm olarak bulundu (p=0.719). Ortalama İPA her iki grupta sırasıyla 49.37±11.83 ve 37.61±13.22 mm olarak tespit edildi ve taş boyutu ile

birlikte İPA başarıyı öngörmede anlamlı faktörler olarak bulundu (p=0.001 ve p=0.003, sırasıyla). Ayrıca taşsızlık sağlanan hastaların %69'da, diğer grup hastaların %36'de İPA 450'den daha küçük olarak tespit edildi (p=0.025).

Sonuçlar: Taş boyutu ile birlikte böbrek alt pol anatomisi özellikle İPA; RIRC ile alt kaliks taşlarının temizlenmesinde önemli faktörlerdir.

Anahtar Kelimeler: alt kaliks, böbrek taşları, pelvikalisyel sistem, retrograd intrarenal cerrahi

PSS-117

Ürolitiazisli hastalarda serum OPN seviyesi ve OPN Ala250 polimorfizmi arasındaki ilişki

Volkan Tuğcu¹, Ali İhsan Taşçı¹, Alper Bitkin¹, Tuğba Tarhan², Tuncay Altuğ², Fatmahan Atalar³, Erkan Sönmezay¹, Ali Rıza Kural⁴

¹Bakırköy Dr. Sadi Konuk Eğitim ve Araştırma Hastanesi, Üroloji Kliniği, İstanbul

²İstanbul Bilim Üniversitesi, Tıbbi Biyoloji ve Genetik Ana Bilim Dalı, İstanbul

³İstanbul Üniversitesi Tıp Fakültesi, Pediatrik Endokrinoloji Ana Bilim Dalı, İstanbul

⁴Acıbadem Hastanesi, Üroloji ve Robotik Cerrahi Kliniği, İstanbul

Amaç: Osteopontin, taş oluşumunda önemli bir role sahip üriner proteinlerden biridir. Son zamanlarda diğer OPN SNPs ile birlikte OPN Ala250 (rs1126616) polimorfizmi, ürolitiazisteki rollerini tanımlamak için incelenmiştir. Bu çalışmamızda, OPN genindeki Ala250 polimorfizmini ve bunun Türkiye'deki ürolitiazis hastalarının serum OPN seviyeleri üzerine etkilerini araştırdık.

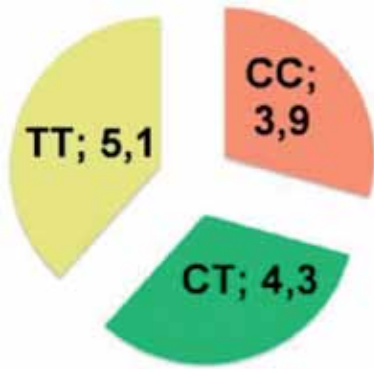
Gereç-Yöntem: Çalışmamıza 106 ürolitiazis hastası ve 88 sağlıklı kontrol dahil edildi. Taşların analizi X-ışını kristalografisi yöntemi kullanılarak İstanbul Üniversitesi

İleri Analizler Laboratuvarında yapıldı. Periferik kan örnekleri, serum osteopontin seviyeleri ölçümü ve moleküler çalışmalar için alındı. Serum OPN seviyeleri ELISA yöntemiyle ölçüldü. Genomik DNA (High Pure PCR Template Preparation Kit, Roche Diagnostics, Mannheim, Germany) periferik kan hücrelerinden elde edildi ve PCR ile çoğaltıldı. OPN Ala250 (rs1126616) polimorfizmi, PCR-RFLP analizleri ile belirlendi. İstatistiksel analizler SPSS12 programı kullanılarak yapıldı.

Bulgular: Ürolitiazis hastalarındaki ve sağlıklı kontrol-

Tablo 1: Ürolitiazis ve kontrol grubunun klinik ve laboratuvar sonuçları

	Ürolitiazis Hastaları n= 106	Sağlık Kontroller n= 88	P değeri P<0,05
Yaş	43,3±13,3	38,4±14,9	0,147
Cinsiyet (K/E)	31/75	34/54	0,197
OPN Ala250 n (%)			
CC	55 (51,9)	67 (76,1)	0,000
CT	34 (32,1)	7 (8)	
TT	17 (16)	14 (15,9)	
CT + TT	51 (48,1)	21 (23,9)	0,001
Serum OPN seviyesi (ng/ml)	4,4±1,2	9,5±2,2	0,000



Şekil 1: OPN Ala250 genotiplerinin serum OPN seviyeleri (ng/ml)

lerdeki OPN geni Ala250 polimorfizmi sıklığı Tablo 1’de gösterilmiştir. OPN Ala250 genotipleri bakımından gruplar arasında anlamlı bir farklılık bulunmuştur (p=0.000). En

az bir adet mutant T alleli taşıyan hastalar, aynı alleli taşıyan kontrollere göre anlamlı olarak daha yüksek bulundu. Serum OPN seviyeleri kontrol grubundaki hastalarda, ürolitiazis hastalarına göre 2 kat daha yüksek bulunmuştur. TT genotipini taşıyan hastalar, vahşi tip ve/veya heterozigotlarla karşılaştırıldığında anlamlı olarak yüksek serum OPN seviyelerine sahipti (p=0.03). (Resim 1)

Sonuç: Türk ürolitiazis hastalarında Ala250 polimorfizmi anlamlı olarak yüksektir. Buna karşın serum OPN seviyeleri anlamlı olarak düşüktür. Bu sonuçlar, serum OPN seviyeleri ve Ala250 polimorfizminin ürolitiazis oluşumundaki rollerini ortaya koyma bakımından önemli olabilir ve taş oluşumunun önlenmesi için daha ileri çalışmalarla ışık tutabilir.

Anahtar Kelimeler: Ürolitiazis, osteopontin, polimorfizm

PS-029

Tüpsüz perkütan nefrolitotomi; ilave bir risk mi?

Fuat Demirel, Cemil Aydın, Erdem Kısa, Murat Çakan, Aykut Aykaç, Mustafa Uğur Altuğ
SB Dışkapı Yıldırım Beyazıt Eğitim ve Araştırma Hastanesi, 2. Üroloji Kliniği, Ankara

Amaç: Perkütan nefrolitotomi (PCNL) büyük böbrek taşlarının tedavisinde uygulanan altın standart tedavi yöntemidir. Tüpsüz PCNL uygun vaka seçiminde tercih edilebilecek bir yöntem olarak gittikçe dünyada kullanım alanı bulmaktadır.

Vaka: Mart 2007 - Temmuz 2011 tarihleri arasında

kliniğimizde 450 renal üniteye aynı cerrah tarafından PCNL operasyonu uygulandı. Retrospektif olarak yapılan değerlendirmede; Ortalama yaşı 47 (14-72), 7’sinde geçirilmiş renal taş cerrahisi öyküsü olan, tamamı başarısız ESWL öykülü 28 (9’u bayan 19’ü ise erkek) olguya tüpsüz PCNL yöntemi gerçekleştirildiği saptandı. Olgulara prone

pozisyonunda standart PCNL prosedürü uygulanmıştı. 28 olgunun taş lokalizasyon dağılımı; 10'u pelvis renalis, 4'ü üreter üst uç, 9'u izole alt kaliks, 5'i orta-üst kaliks taşıydı. Ortalama taş boyutu 13,8 (8- 22) mm idi. Taşların tümü radyoopaktı. Olgulara tamı IVP ve opaksız spiral BT ile konuldu. Operasyon süresi ortalama 25 (18-40) dk idi. Toplam skopi süresi 4.55 (3-15dk) dk olarak bulundu. Tüm hastaların taşsız hale geldiği skopi eşliğinde kontrol edildi. Olguların tamamında ameliyat bitiminde kanama yoktu. 3 olguya intraoperatif JJ katater yerleştirildi. 25 olguda ise prosedür tamamen tüpsüz olarak sonuçlandırıldı. Tüm olgulara tek giriş uygulandı. Hastanede yatış süresi

ortalama 1,3 gün (1-2) idi. 1 olgu postoperatif 1. haftada ani gelişen senkop ve hematüri nedeniyle yeniden hastaneye yatırıldı. Yapılan değerlendirmede retroperitoneal hematoma (13x7 cm) izlendi. Hemoglobün değerlerinde düşme olmayan olgu izlem sonrası hematoma gerilediği görüldüğü üzerine taburcu edildi.

Sonuç: Tüpsüz perkütan nefrolitotominin; hastanede daha kısa yatış süresi nedeniyle rezidüel taşı ve intraoperatif kanaması olmayan, tek giriş uygulanmış olgularda güvenle uygulanabilecek bir yöntem olduğu ve ilave bir risk oluşturmadığı düşüncesindeyiz.

Anahtar Kelimeler: PCNL, tüpsüz, böbrek taşı

PS-031

75 yaş üstü hastalarda PNL sonuçlarımız

*Ali Beytur, Fatih Oğuz, Yahya Murat Uğraş, Serhan Çimen, Ali Güneş
İnönü Üniversitesi Tıp Fakültesi, Üroloji Anabilim Dalı, Malatya*

Amaç: Mart 1998'den Temmuz 2011 sonuna dek kliniğimizde yapılan 2562 perkütan nefrolitotominin (PNL) 58'i (52 hasta) 75 yaşından büyük hastalara yapılmıştır. Çalışmamızda, 75 yaş üstü hastalarda yapılan PNL operasyonları retrospektif olarak değerlendirildi.

Gereç Yöntem: PNL işlemleri genel anestezi altında yapıldı. Supin pozisyonunda sistoskopi yapıldıktan sonra C kollu floroskopi eşliğinde üreter kateteri takıldı. Sonrasında hastalar prone pozisyona alınarak floroskopi eşliğinde metal iğne ile böbreğe girildi. Amplatz renal dilatatör setiyle veya balon dilatatörle dilatasyon sağlandı. İşlem sonrası renal kılıf içerisinde nefrostomi kateteri yerleştirildi. PNL sonrası 4 mm'den küçük asemptomatik taşlar, klinik önemsiz taş rezidüleri kabul edildi.

Bulgular: Hastaların 25'i erkek, 27'si bayandı. Toplam 49 işlemde (%86.21) tam taşsızlık sağlandı. Klinik önemsiz rezidüleriyle birlikte 53 işlemde (%91.38) taşsızlık sağlandı. Kliniğimizdeki tüm PNL işlemlerinde ise tam taşsızlık %85.79, taşsızlık %92.04 olarak gerçekleşmiştir.

İşlemlerin 4'ünde (%6.90) DJ takılmasını gerektiren trakt sızdırması, 3 vakada (%5.17) transfüzyon gerektiren kanama, 1 olguda (%1.72) pnömotoraks oluştu. Başka organ yaralanması olmadı.

Sonuç: Her ne kadar batı ülkelerine göre genç bir nüfusa sahip olsak da, ülkemizin nüfusu da ortalama yaşam süresinin uzaması ile giderek yaşlanmaktadır. Komorbid hastalıkların daha fazla görüldüğü geriatric yaş grubunda PNL, tercih edilebilecek minimal invaziv bir cerrahi yöntemidir. Hastaların hastanede kısa kalış süresi, düşük tedavi maliyeti, açık böbrek taşı cerrahisine oranla daha fazla hasta konforu ve hastaların gündelik hayatlarına daha erken dönmeleri ve daha az komplikasyon oranları PNL'nin avantajlı yönleridir. Kliniğimizde bu yaş grubunda ilk PNL 22 Haziran 2000 tarihinde 86 yaşındaki bayan hastada bilateral olarak gerçekleştirildi. PNL operasyonu, yaşlı popülasyonda da güvenle uygulanabilecek bir yöntem olma özelliğini korumaktadır.

Anahtar Kelimeler: Böbrek taşı, geriatric, nefrolitotomi, perkütan, perkütan nefrolitotomi

PS-032**13 Yıllık perkütan nefrolitotomi deneyimlerimiz (2562 olgu)**

*Ali Beytur, Fatih Oğuz, Yahya Murat Uğraş, Ramazan Altıntaş, Ali Güneş
İnönü Üniversitesi Tıp Fakültesi, Üroloji Anabilim Dalı, Malatya*

Amaç: Kliniğimizde ilk perkütan nefrolitotomi (PNL) ameliyatı 5 Mart 1998 tarihinde 20 yaşında bir bayan hastanın sol böbrek taşına yapılmıştır. Çalışmamızda, Temmuz 2011 sonuna dek kliniğimizde yapılan 2562 PNL operasyonu retrospektif olarak değerlendirildi.

Gereç Yöntem: PNL işlemleri genel anestezi altında yapıldı. Hastalara, supin pozisyonda sistoskopi yapıldıktan sonra üreter orifisinden üreter kateteri C kollu floroskopi eşliğinde takıldı. Sonrasında hastalar prone pozisyona alınarak floroskopi eşliğinde metal iğne ile böbreğe girildi. Amplatz renal dilatatör setiyle veya balon dilatatörle dilatasyon sağlandı. İşlem sonrası renal kılıf içerisinden nefrostomi kateteri yerleştirildi. PNL sonrası 4 mm'den küçük asemptomatik taşlar, klinik önemsiz rezidü kabul edildi.

Bulgular: Hastaların 2198'inde (%85.79) tam taşsızlık sağlandı. Klinik önemsiz rezidüer dahil edildiğinde 2358 hastada (%92.04) taşsızlık sağlandı. Hastaların 161'inde (%6.28) transfüzyon gerektiren kanama, 96 hastada (%3.75) DJ takılmasını gerektiren trakt sızdırması, 32 hastada (%1.25) perirenal ürinom, 24 hastada

(%0.94) plevra yaralanması, 11 hastada (%0.43) uzamış kanama nedeniyle selektif anjio-embolizasyon, 1 hastada (%0.04) kolon perforasyonu, 1 hastada (%0.04) postoperatif dissemine intravasküler koagülasyon nedeniyle exitus oluştu. Nefrostomi süresi ortalama 2.6 gün, hastanede kalış süresi ortalama 3.7 gün olarak hesaplandı.

Sonuç: Fernström ve Johannsson ilk defa 1976'da böbrek taşına müdahale amacıyla perkütan pyelolitotomi yapmışlardır. Minimal invaziv bir yöntem olan PNL, yüksek güvenlik, düşük komplikasyon oranları, daha kısa hastanede kalış süresi, yüksek hasta memnuniyeti sağlaması, daha yüksek taşsızlık oranları ile avantajlı bir yöntemdir. PNL böbreğe daha kısıtlı harabiyet verdiği için tekrarlayan cerrahi gereksinimlerinde daha rahat hareket imkânı sağlar. Üriner sistem taş hastalığı tekrarlayıcı bir hastalık olduğu için, minimal invaziv bir yöntem olan PNL'nin hasta açısından daha avantajlı olacağını düşünmekteyiz.

Anahtar Kelimeler: Böbrek taşı, perkütan, perkütan nefrolitotomi

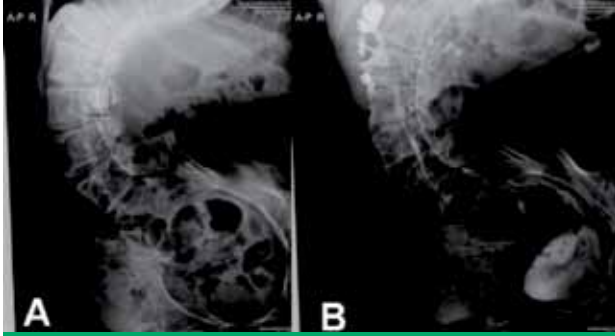
PS-034**Ağır kifoskolyozlu hastada supin pozisyonda ultrasonografi eşliğinde perkütan nefrolitotripsi**

*Necmettin Penbegül, Haluk Söylemez, Murat Atar, Yaşar Bozkurt, Kadir Yıldırım, Ahmet Ali Sancaktutar
Dicle Üniversitesi, Tıp Fakültesi, Üroloji Anabilim Dalı, Diyarbakır*

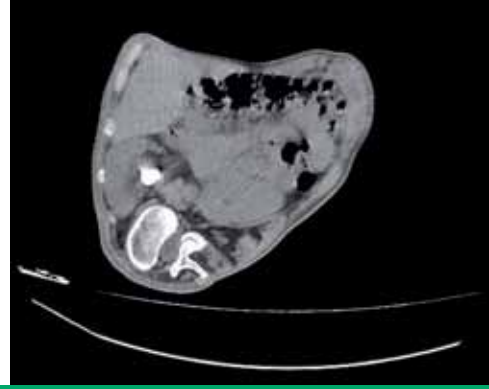
Amaç: Sık görülen bir spinal deformite olan kifoskolyozda (KS), kalp, akciğer ve karın içi organ patolojileri özellikle endoskopik müdahalelerde sıkıntı oluşturmaz. Biz bu vaka sunumuzda ileri derecede kifoskolyozu

olan bir olguda USG eşliğinde sırt üstü pozisyonda uyguladığımız perkütan nefrolitotripsi (PNL) ameliyatı ile ilgili deneyimimizi sunduk.

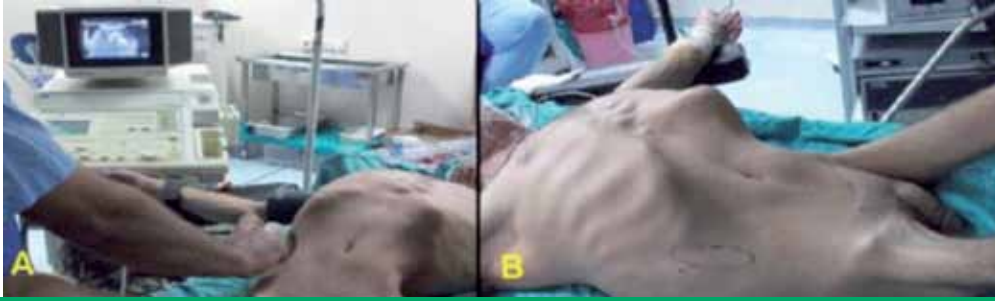Vaka: İleri derecede konjenital kifoskolyotik ve parap-



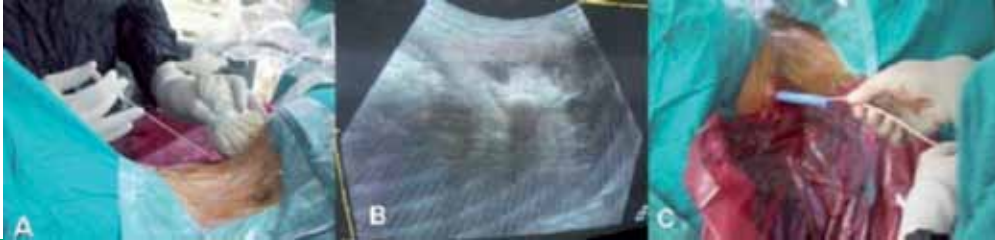Resim 1: Kifoskolyotik hastanın ameliyat öncesi direkt üriner sistem grafisi ve IVP'si



Resim 2: Hastanın ameliyat öncesi kontrastsız batın BT'si



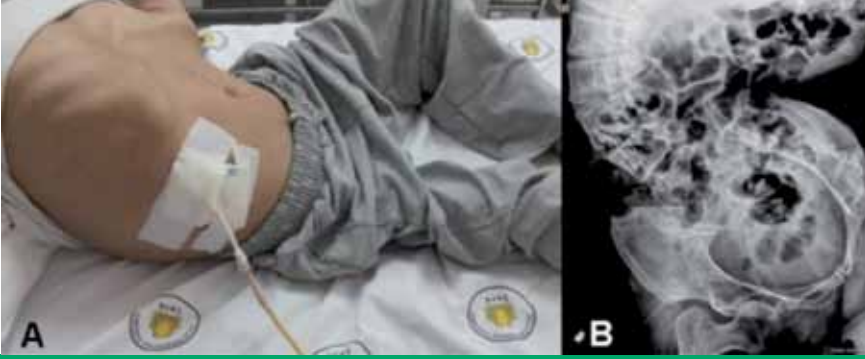Resim 3: Hastaya kifoskolyoz nedeni ile sırtüstü pozisyon verildi. USG ile böbrek lokalizasyonu belirlendi



Resim 4: USG kılavuzluğunda böbrek alt polden giriş sağlanıp, PNL operasyonu uygulandı

lejik 38 yaşında erkek hastanın karın sağ üst kadranda ağrı ve idrarda yanma şikâyeti nedeniyle yapılan değerlendirmesinde; sağ böbrek pelvisinde 3X2 cm boyutunda taş ve hidronefroz saptandı. Çekilen direk üriner sistem grafisinde lomber vertebra ile superpoze 3X2 cm boyutunda opasite saptandı (Resim 1). Operasyon öncesi anatomik değerlendirme yapmak için kontrastsız batın BT tetkiki yapıldı (Resim 2). Hastaya kifoskolyoz nedeni ile yüzüstü (pron) pozisyon verilemediğinden ameliyat sırtüstü pozisyonunda uygulandı (Resim 3). Sağ üretere 5f üreter kateteri yerleştirildikten sonra, 3.75 MHz kon-

veks ultrason probu, cerrahi sahaya steril olarak alınıp böbreğin pozisyonu ve taşın lokalizasyonu tespit edildi. Uygun giriş açısı tespit edildikten sonra 18G perkütan giriş iğnesi ile taş hedef alınarak toplayıcı sisteme girildi (Resim 4). Sonrasında kontrast madde verilerek fluoroskopi altında girişin alt pol kaliksden yapıldığı saptandı. Daha sonra standart PNL operasyonu uygulandı. Skopi eşliğinde rezidü parça kalmadığı anlaşıldı ve 16f nefrostomi kateteri uygulanarak işleme son verildi. Ameliyat sonrası birinci günde çekilen direkt üriner sistem grafisinde ve ameliyat sonrası birinci ayda yapılan kontrolde



Resim 5: Hastanın ameliyat sonrası görünümü ve rezidü saptanmayan düz karın grafisi

rezidü parçalar gözlenmedi (Resim 5). Postop 2. gün nefrostomi kateteri çıkarılan hasta 3.gün taburcu edildi.

Sonuç: Kifoskolyozlu hastaların PNL operasyonları zor ve riskli olmasına rağmen deneyimli merkezlerde

alternatif yöntem, pozisyon ve teknikler ile güvenilir ve başarılı bir şekilde uygulanabilir.

Anahtar Kelimeler: Kifoskolyoz, perkütan nefrolitotripsi, ultrasonografi

PS-038

Bursa Şevket Yılmaz Eğitim ve Araştırma Hastanesi perkütan nefrolitotomi deneyimi

*Sedat Öner, Sinan Avcı, Volkan Tüysüz, Osman Gencoğlu, Özcan Atahan Sedat Öner
Bursa Şevket Yılmaz Eğitim ve Araştırma Hastanesi, Üroloji Kliniği, Bursa*

Amaç: Perkütan nefrolitotomi (PNL) böbrek taşlarının tedavisinde yaygın olarak kullanılan bir yöntemdir. Bu çalışmada kliniğimizde yapılan 1755 PNL vakasından elde edilen sonuçlar sunulmuştur.

Gereç-Yöntem: Kasım 2003 - Haziran 2011 tarihleri arasında yaş ortalaması 45,9 yıl (3-81) olan 1755 hastaya (726 kadın, 1029 erkek) (862 sağ, 893 sol) PNL yapılmıştır. PNL 165 vakada (%9,4) staghorn taş, 36 vakada (%2) soliter böbrek ve 38 vakada (%2) atnalı böbreğe uygulanmıştır. Vakaların 56'si (%3,2) çocuktur (3-16 yaş). Böbreklerin 1431'i primer (%81,5), 284'ü sekonder (%16,2), 40'ü tersiyer(%2,25), 6'ü quarternerdir (%0,35). Hastaların hepsinde 30 F amplatz dilatasyon yapılmıştır.

Bulgular: İki boyuttan hesaplanan ortalama taş alanı 752,55 mm²'dir (20-9500). Anestezi süresi ortalama

88,8 dk (40-355), ameliyat süresi ortalama 57 dk (15-330) olarak gerçekleşmiştir. Vaka başına 1.37 renal akses (1-7) yapılmıştır. Ortalama 10265 cc sıvı (1000-80000) kullanılmıştır. Ortalama floroskopi süresi 6.1 dakika (0,3-45,3 dk) olmuştur. PNL sonrası taşsızlık 1494 böbrekte (%85) sağlanmıştır. 4 mm'den küçük rezidiv fragmanlar klinik önemsiz kabul edildiğinde başarı oranı %97,7 (1716/1755) olmuştur. 214 hastaya (%12,2) kan transfüzyonu yapılmıştır. Major komplikasyon olarak 27 hastada (%1,5) uzamış idrar drenajı, 31 hastada (%1,7) plevral yaralanma, 15 hastada (%0,85) perirenal hematoma, 7 hastada (%0,4) arteriyel embolizasyon gerektiren kanama, 4 hastada (%0,2) kolon perforasyonu ve 4 hastada (%0,2) ciddi ürosepsis görülmüştür. Prosedür sonucunda 3 vaka (%0,17) (biri kontrol edilemeyen kanama, ikisi ciddi ürosepsis nede-

niyle) kaybedilmiştir. Hastaların nefrostomili geçirdikleri süre 2,4 gün (1-12) ve yatış süreleri 3 gün (1-25) olmuştur.

Sonuç: PNL böbrek taşlarının tedavisinde açık cer-

rahi gereksinimini azaltan, hastalar için daha konforlu, minimal invazif ve başarılı bir yöntemdir.

Anahtar Kelimeler: Başarı oranı, nefrolithiasis, perkutan nefrolitotomi

PS-039

Staghorn böbrek taşlarının tedavisinde perkutan nefrolitotomi

*Sedat Öner, Sinan Avcı, Volkan Tüysüz, Maşuk Okumuş, Özcan Atahan Sedat Öner
Bursa Şevket Yılmaz Eğitim ve Araştırma Hastanesi, Üroloji Kliniği, Bursa*

Amaç: Staghorn böbrek taşlarının tedavisinde perkutan nefrolitotomi(PNL), kombine tedaviler(PNL-ESWL, PNL-PNL, PNL-ESWL-PNL) ve açık cerrahi uygulanabilecek yöntemlerdir. Bu çalışmada kliniğimizde PNL ile tedavi edilen staghorn taşlı hastaların sonuçları sunulmuştur.

Gereç-Yöntem: Kasım 2003 - Haziran 2011 tarihleri arasında yaş ortalaması 48,7 yıl (9-74) olan 165 hastaya (76 kadın, 89 erkek) staghorn böbrek taşı nedeniyle PNL yapılmıştır (70 sağ, 95 sol). Böbreklerin 141'i primer (%85,5), 20'si sekonder (%12,1), 4'ü tersiyerdir (%2,4). Tüm hastalarda 30F amplatz dilatasyon yapılmıştır.

Bulgular: İki boyuttan hesaplanan ortalama taş alanı 2282 mm²'dir (193-9500). Anestezi süresi ortalama 96,8 dk (45-360), ameliyat süresi ortalama 73,5 dk (15-300) olarak gerçekleşmiştir. Vaka başına 2,1 renal akses (1-7) yapılmıştır. Ortalama 16912 cc serum fizyolojik (1800-45000) kullanılmıştır. PNL sonrası taşsızlık 111 böbrekte (%67,2) sağlanmıştır. 4 mm'den küçük rezidiv fragmanlar klinik önemsiz kabul edildiğinde başarı oranı %92,1 (152/165) olmuştur. 42 hastaya (%25,4) kan transfüzyonu yapılmıştır. İki hastada embolizasyon gerektiren kanama (%1,2), 3 hastada da konservatif tedavi ile düzelen hidrotoraks (%1,8) dışında majör komplikasyon görülmemiştir. Hastaların nefrostomili geçirdikleri süre 2,84 gün (1-12) ve yatış süreleri 3,6 gün (1-25) olmuştur.

Sonuç: Staghorn taşların tedavisinde PNL kabul edilebilir başarı oranıyla (%92,1) tercih edilebilecek bir tedavi yöntemidir. Kan transfüzyonu oranı staghorn olmayan taşlara göre yüksek olmakla beraber minimal invaziv olması ve hastanede kalış süresinin az olması bu yöntemin avantajları olarak gözükmektedir.

Anahtar Kelimeler: Nefrolithiasis, perkutan nefrolitotomi, staghorn

PS-040**Perkütan nefrolitotomide uygulanan dilatasyon tekniklerinden mekanik ve balon dilatasyon yöntemlerinin etkinlikleri**

*Yıldırım Bünyamin, Karalar Mustafa, Ay Cemil, Ateş Mutlu
Afyon Kocatepe Üniversitesi Tıp Fakültesi, Üroloji Ana Bilim Dalı, Afyonkarahisar*

Amaç: Perkütan nefrolitotomi (PNL) cerrahisinde nefrostomi traktı oluşturulması ve kullanılan teknik, cerrahi sonrası sonuçları etkileyebilen önemli bir basamak olarak görülmektedir. Bu çalışmada mekanik ve balon dilatasyon tekniklerinin etkinlikleri karşılaştırılmıştır.

Gereç-Yöntem: Mart 2006-Nisan 2010 yılları arasında mekanik (Amplatz) dilatasyon tekniğiyle 194 hastayla, Kasım 2010-Haziran 2011 tarihleri arasında balon dilatasyon tekniğiyle PNL yapılmış 27 hastanın (Grup 1) verileri retrospektif karşılaştırıldı. 194 hastadan match-pair analiz yöntemiyle kayıtları uygun 27 hasta seçildi (Grup 2). Match-pair kriterleri olarak taş lokalizasyonu, taş yükü, geçirilmiş cerrahi, ESWL öyküsü, obstrüksiyon, DM varlığı, yaş, cinsiyet ve BMİ alındı. Grupların per-operatif, post-operatif verileri karşılaştırıldı.

Bulgular: Her iki grupta 13'er hastada staghorn taş varken, kalanlarda pelvis+orta kaliks taşı mevcuttu. Her iki grupta altışar hastada preop üriner sistemde dilatasyon, üçer hastada geçirilmiş cerrahi ve ESWL, ikişer

hastada DM öyküsü vardı. Her iki grupta altışar hastada rest taş kaldı, birer hastada uzamış drenaj vardı. Grup 1'de 1 hastada, grup 2'de 4 hastada transfüzyon ihtiyacı oldu. Grup 1'de postop enfeksiyon izlenmezken, grup 2'de 2 hastada görüldü. Her iki grupta majör komplikasyon izlenmedi. Ortalama operasyon süreleri sırasıyla 108.7 ve 110.7 (p=0.843), aksese kadar süre 12.85 ve 20,48 dak. (p=0,015), aksese kadar skopi süresi 1,34 ve 1,91 dak. (p=0,035) idi. Nefrostomi ve hastanede kalış süreleri benzerdi (sırasıyla 3,15'e 3,33 ve 4,74'e 4,19 gün).

Sonuç: Mobil bir organ olan böbreğe akses sağlamada balon dilatasyonu, cerrahi ve trakt oluşturma süresini kısaltması, düşük kanama oranları ve güvenli uygulanabilmesi ile etkin bir yöntemdir. Özellikle akses sağlanırken floroskopi süresini kısaltması gerek doktor gerekse hasta açısından büyük bir avantajdır.

Anahtar Kelimeler: Amplatz, balon, dilatasyon, perkütan

PS-044**Soliter böbrekli hastalarda 7 yıllık perkütan nefrolitotomi sonuçlarımız**

Tufan Çiçek¹, Umut Gönülalan¹, Murat Koşan¹, Okan İstanbulluoğlu¹, Bülent Öztürk¹, Hakan Özkardeş²

¹Başkent Üniversitesi, Tıp Fakültesi Konya Uygulama Ve Araştırma Merkezi, Üroloji Kliniği, Konya

²Başkent Üniversitesi, Tıp Fakültesi Ankara Uygulama Ve Araştırma Merkezi, Üroloji AD, Ankara

Amaç: Perkütan nefrolitotomi (PNL) üst üriner sistem taşlarının tedavisinde güvenilir ve yaygın şekilde kullanılmaktadır. Bu çalışmada PNL'nin soliter böbreklerdeki taş hastalığının tedavisinde

güvenilir bir yöntem olduğunu göstermeyi amaçladık.

Gereç ve Yöntem: Ocak 2004 ile Temmuz 2011 tarihleri arasında üst üriner sistem taş tedavisi için PNL 34 soliter böbrekli hastanın kayıtları retrospektif olarak

incelendi. Standart PNL prosedürü spinal anestezi veya genel anestezi altında yapıldı. Postoperatif sonuçlar ve olası komplikasyonlar değerlendirildi.

Bulgular: Hastaların ortalama yaşı 49,4'du. Hastaların preoperatif ortalama taş alanı 807,4 mm² idi. PNL işlemi 19 (%55,8) hastada genel, 15 (%44,2) hastada spinal anestezi altında yapıldı. Hastaların ortalama operasyon süresi 70 dakika, skopi süresi 4,98 dakika, ortalama yatış süresi 2,76 gündü. Postoperatif drenaj yöntemi olarak 19 (%55,9) hastada tüplü ve 15 (%44,1) hastada tüpsüz drenaj uygulandı. 26 (%76,5) hastaya subkostal, 8 (%23,5) interkostal girişim uygulandı. Preop kreatinin ortalaması 1,19 ve postop kreatinin ortalaması 1,20 idi. 1 hastada postoperatif erken dönemde kreatinin değeri 2,3mg/dl'ye çıktı ve takiplerinde preoperatif değerlere geriledi.

Hastaların preop ve postop hb değerleri sırasıyla 13,74 g/dl ve 11,5 g/dl idi. Hastaların hb değişim yüzdesi ortalama %15,6 idi ve 6 (%17,6) hastaya postoperatif önemde kan transfüzyonu uygulandı. Postoperatif taşsızlık oranı %73,5, klinik önemsiz rezidüel fragman %8,8, başarısızlık oranı %17,6 olarak bulundu. Postoperatif dönemde interkostal girişim yapılan bir hastada plevral efüzyon gelişti ve plevral katater yoluyla drene edildi.

Sonuç: Böbrek fonksiyonları üzerine minimal etkisi olan PNL'nin soliter böbrekli hastalarda güvenli ve etkin bir tedavi seçeneği olduğunu düşünüyoruz. Bu bulguları destekleyecek daha geniş vaka sayısı olan çalışmaların yapılması gerektiğine inanmaktayız.

Anahtar Kelimeler: Perkütan nefrolitotomi, soliter böbrek, ürolityazis

PS-058

Kronik böbrek hastalığında perkütan nefrolitotominin uzun dönem sonuçları: 177 hasta ile tek merkez tecrübesi

*Tolga Akman, Murat Binbay, Rahmi Aslan, Emrah Yürük, Faruk Özgör, Erdem Tekinarslan, Özgür Yazıcı, Yalcın Berberoglu, Ahmet Yaser Müslümanoğlu
Haseki Eğitim ve Araştırma Hastanesi, Üroloji Kliniği, İstanbul*

Amaç: Kronik böbrek hastalığı (KBH) olan hastalarda perkütan nefrolitotominin (PCNL) uzun dönem sonuçlarını değerlendirmektir.

Gereç-Yöntem: Kliniğimizde Eylül 2002 - Şubat 2011 tarihleri arasında toplam 1904 hastaya böbrek taşı nedeniyle PCNL yapıldı. Tahmini glomerüler filtrasyon oranı (tGFR), renal hastalıklardaki 4 değişkenli diyet modifikasyonu (MDRD) kullanılarak hesaplandı. KBH evresi, Amerika Birleşik Devletleri Ulusal Böbrek Vakfı'nın klavuzuna göre sınıflandırıldı. Toplam 242 (%12,7) hastanın eGFR değeri 60 mL/dak./1,73 m²'nin altındaydı. Bunlar arasından, en az bir yıllık düzenli takiplere sahip 177 hasta çalışmaya alındı. İstatistiksel analiz için SPSS 16 paket programı kullanıldı.

Bulgular: Hastaların ortalama yaşı 54,3±12,1 yıl,

ortalama taş boyutu 854,0±55,4 mm² idi. PCNL sonrası bir ya da daha fazla komplikasyon 27 (15,2%) hastada görüldü. Ortalama 43,4±22,7 aylık takip sonucunda, KBH sınıflamasında düşük evreye geçişin gözlemlendiği renal fonksiyonlarda iyileşme 52 (%29,3) hastada görüldürken, 96 hastada (%54,1) KBH sınıflamasında değişimin olmadığı renal fonksiyonlarda stabil kaldığı tespit edildi. Yirmidokuz (%16,6) hastada ise renal fonksiyonlarda kötüleşme saptandı. Diyabet ve komplikasyonlar (peroperatif ve postoperatif) hem tek değişkenli hem de çok değişkenli analizlerde renal fonksiyonları etkileyen faktörler olarak bulundu. Postoperatif 3. ayda taşsız olan 142 hastanın 36'sında uzun dönem takiplerde nüks böbrek taşı tespit edildi. Otuzbeş rest taşlı hastanın, 12'sinde taşlar spontan olarak düşerken, 8'inde rest taş-

ların boyutunda büyüdüğü saptandı.

Sonuç: Uzun dönem takip sonuçları gösterdi ki; PCNL uygulanan KBH'li hastaların 4/5'inden fazlasında renal fonksiyonlar iyileşmekte veya stabil kalmaktadır. Diyabetin varlığının ve perioperatif ve postoperatif

komplikasyonların gelişimi renal fonksiyonların kötüleşmesinde neden olan faktörlerdir. Taş nüksü ya da rest taşın büyümesi hastaların %25'inde gözlenmektedir.

Anahtar Kelimeler: Perkütan nehrolitotomy, taş hastalığı, kronik böbrek hastalığı

PS-064

Fleksible üreterorenoskopi ile böbrek taşlarının tedavisi: 200 mm²'de duralım mı?

*Emrah Yürük, Murat Binbay, Faruk Özgör, Tolga Akman, Mesut Uğurlu, Yalçın Berberoğlu, Ahmet Yaser Müslümanoğlu
S.B. Haseki Eğitim ve Araştırma Hastanesi, Üroloji Kliniği, İstanbul*

Amaç: Fleksible üreterorenoskopi (F-URS) 200 mm²'den küçük böbrek taşlarının tedavisinde yaygın olarak kullanılmaktadır. Kliniğimizde 200 mm²'den daha büyük taşlara uyguladığımız F-URS olgularını başarı ve yan etki oranları açısından 200 mm²'den küçük taşlarla karşılaştırdık.

Gereç-Yöntem: Kliniğimizde Mart 2009 - ağustos 2011 tarihleri arasında üriner sistem taş hastalığı nedeniyle F-URS yapılan 246 hastanın dosyaları retrospektif olarak incelendi. Taş boyutu 200 mm²'nin altındaki hastalar grup 1, taş boyutu 200 mm²'nin üstündeki hastalar ise grup 2 olarak sınıflandırıldı. Grup 1 ve grup 2; operasyon sonrası başarı oranları, peroperatif komplikasyonlar ve post operatif komplikasyonlar açısından karşılaştırıldı.

Bulgular: Grup 1'deki 178 hastanın 160'ında (%89,9), grup 2'de ise 68 hastanın 45'inde (%66,2) taşsızlık sağlandı. Toplam başarı oranı %83,3 olarak tespit edildi. Grup 1'deki hastalarda %2 oranında peri-

operatif komplikasyon gelişirken, grup 2'de ise bu oran %4,6 olarak gerçekleşti (p:0,262). En sık görülen komplikasyon mukozal hasar iken en ciddi komplikasyon grup 1'deki 1 hastada görülen ve JJ stent takılması ile tedavi edilen pelvikaliksiyel sistem perforasyonu oldu. Hastaların postoperatif takiplerinde ise grup 1'de komplikasyon oranı %9,3'iken, gelişen en ciddi komplikasyon olan ürinom, üreteral JJ stent tatbiki ve uygun antibiyotik tedavisi ile geriledi. Grup 2'de ise bir hastada üreterde meydana gelen taş yoluna endoskopik üreter taşı tedavisi uygulandı. Üç hastada gelişen ürosepsis ise uygun antibiyotiklerle tedavi edildi.

Sonuç: Artan cerrahi deneyim ile beraber F-URS 200mm²'nin üstündeki böbrek taşlarının tedavisinde de yüksek başarı oranları ve minimal morbiditesi ile uygulanabilecek bir yöntem olarak öne çıkmaktadır.

Anahtar Kelimeler: Böbrek taşı, fleksible üreterorenoskopi, komplikasyon, retrograd intrarenal cerrahi, taşsızlık

VS-011

Supin tüpsüz perkutan nefrolitotomi olgu sunumu: video

*Akif Diri, Tolga Karakan, Hasan Turgut, Murat Bağcıoğlu, Cankon Germiyanoğlu
Sağlık Bakanlığı Ankara Eğitim ve Araştırma Hastanesi, Üroloji Kliniği, Ankara*

Amaç: Bu video da supin pozisyonda uygulanan PCNL'nin önemli noktalarını avantajlarını ve dezavantajlarını vurguladık.

Vaka: Sağ lomber ağrı nedeniyle başvuran 34 yaşındaki bayan hastanın yapılan tetkilerinde sağ renal pelviste 6 seans ESWL'ye dirençli yaklaşık 1.1 cm'lik taş tespit edildi. Daha önceden geçirilmiş renal cerrahi öyküsü olmayan hastaya taş protokollü spiral CT sonrasında Supin PCNL planlandı. Hasta supin ve uygun litotomi pozisyonundayken 2. Cerrah 5F üreter kateterini sağ üretere yerleştirdiği esnada 1. Cerrah USG aksesiyle 12. kotun altından posterior aksiler çizginin posterior hizasından orta kalikse giriş yaptı. Sonra 28F'e kadar amplatz

dilatasyon yapıp taş Nitinol basket kateter ile alındı. Hastaya retrograd yolla 6f DJ kateter takıldı. Kanama olmaması nedeniyle operasyon diversiyon koymadan tüpsüz olarak sonlandırıldı. Toplam ameliyat süresi 23 dakika olarak belirlendi.

Sonuç: Supin pozisyonda yapılan PCNL'nin hastayı prone pozisyona getirirken oluşabilecek komplikasyonları ve operasyon süresini azaltması en önemli avantajlarıydı. Ancak supin pozisyona olan tecrübesizlik kooperasyonu kısıtlayan bir faktör oldu. Post-op dönemde sorunu olmayan hasta post-op 1. günde taburcu edildi.

Anahtar Kelimeler: PCNL, supine, tubeless

VS-040

Atnalı böbrekte 4 cm pelvis taşına laparoskopik pyelolitotomi

*Volkan Tuğcu, Ali İhsan Taşçı, Buğra Doğukan Törer, Bircan Mutlu, Necati Gürbüz
Bakırköy Dr. Sadi Konuk Eğitim ve Araştırma Hastanesi, Üroloji Kliniği, İstanbul*

Amaç: Atnalı böbrekte 4 cm sol renal pelvis taşına uygulanan laparoskopik pyelolitotomi ameliyatını sunmak.

Vaka: 61 yaşında erkek hastada atnalı böbrek anomalisi mevcut olduğu ve sol renal pelviste 4.8X4 cm'lik taş olduğu saptandı. Hastaya transperitoneal laparoskopik pyelolitotomi operasyonu uygulandı. Sağ dekübitis pozisyonda 4 adet trokar yardımıyla renal pelvis disseke edildi, böbrek taşı çıkarıldı.

Pelvis 4/0 vicryl ile tek tek sütüre edildi. Operasyon süresi 135 dakikaydı. Operasyon esnasında ve sonrasında

da komplikasyon oluşmadı. Postoperatif 3. gün hastanın dreni çekilerek taburcu edildi.

Sonuç: Anomalili böbreklere yapılan cerrahi girişimler, çoğu zaman standart yaklaşımların dışına çıkılmasını gerektirebilmektedir. Laparoskopik pyelolitotomi, atnalı böbrek anomalisi olan, pelvis taşı seçilmiş hastalarda deneyimli ellerde, güvenli ve etkin bir şekilde uygulanabilecek bir yöntemdir.

Anahtar Kelimeler: Atnalı böbrek, laparoskopi, pyelolitotomi

Üroonkolojik Laproskopik / Robot - Üst Üriner Sistem

Dr. Uğur Boylu

Ümranıye Eğitim ve Araştırma Hastanesi, Üroloji Kliniği, İstanbul

Ankara'da yapılan 9. Ulusal Endoüroloji Kongresi'nde üroonkolojik laproskopik ve robotik cerrahi konularında üst üriner sistem ile ilişkili toplam 8 sunulu poster, 3 poster ve 14 video sunuldu.

İstanbul Üniversitesi'nden Erdem ve ark., (PSS #35) sıcak iskemi altında yaptıkları 61 laproskopik parsiyel

nefrektomi olgusunu iskemi süresine göre 2 gruba ayırarak retrospektif olarak değerlendirmişler (Tablo 1). Sıcak iskemi süresi 20 dakikanın üzerinde olan grupta operasyon süresi 141 dak iken iskemi süresi 20 dakikanın altında olan grupta operasyon süresi 118 dak olarak hesaplanmış. Diğer perioperatif parametrelerin iki grup arasında ista-

Tablo 1: Sıcak iskemi süresine göre oluşturulan iki grubun perioperatif bulgularının karşılaştırılması

	İskemi Süresi ≤ 20 dk	İskemi Süresi > 20 dk	p
Sıcak İskemi Süresi (dk.)	15.94±3.51	34.26±10.41	<0.001
n	19	42	
Yaş	60±11.57	54.52±11.09	0.083
Erkek / Kadın	13 / 6	24 / 18	0.581
Vücut Kitle İndeksi (kg/m ²)	25.81±3.45	27.81±4.79	0.11
ASA Skoru	2 (1-3)	1 (1-4)	0.697
Operasyon Tarafı (Sağ / Sol)	9 / 10	14 / 28	0.796
Maximum tümör çapı-Radyoloji (mm)	36 (20 - 60)	40 (20 - 70)	0.302
Operasyon Süresi (dk.)	118.68±30.31	141.90±36.50	0.019
Tahmini Kan Kaybı	150 (20 - 300)	150 (10 - 1000)	0.209
eGFR düşüşü (ml/dk/1.73 m ²)	8 (-23 - 40)	13 (-26 - 53)	0.167
Dren tutulma süresi (gün)	2 (1 - 4)	2 (1 - 15)	0.223
Hastanede kalış süresi (gün)	3 (2 - 9)	3 (1 - 18)	0.754
Komplikasyon (n, %)	2 (% 10.52)	14 (%33.33)	0.119
Maximum tümör çapı-Patoloji (cm)	3 (1.5 - 7)	3.5 (2 - 7)	0.107

Tablo 2: PADUA skorlama sistemine göre ayrılan iki grubun perioperatif parametreler bakımından karşılaştırılması

	PADUA < 8	PADUA ≥ 8	p
n	39	29	
Yaş	56 (22-78)	57 (28 - 75)	0.926
Erkek / Kadın	25 / 14	18 / 11	0.863
Vücut Kitle İndeksi (kg/m ²)	27.78 (17.58-42.97)	27.92 (20.76 - 40.40)	0.523
ASA Skoru	2 (1-4)	1 (1 - 3)	0.054
Operasyon Tarafı (Sağ / Sol)	19 / 20	16 / 13	0.598
Maximum tümör çapı-Radyoloji (mm)	31 (20 - 70)	40 (20 - 65)	0.038
Transperitoneal / Retroperitoneoskopik	28 / 11	26 / 3	0.072
Operasyon Süresi (dk.)	120 (75 - 210)	140 (70 - 270)	0.081
İskemi Süresi (dk.)	28 (7 - 60)	26 (15 - 60)	0.810
Tahmini Kan Kaybı	150 (10 - 900)	140 (20 - 1000)	0.314
Hemoglobin düzeyi düşüşü (g/dl)	2 (-2 - 4)	1 (-2 - 3)	0.363
Hematokrit düzeyi düşüşü (%)	5 (-2 - 12)	5 (-5 - 12)	0.737
eGFR düşüşü (ml/dk/1.73 m ²)	11 (-26 - 33)	9 (-18 - 53)	0.628
Dren tutulma süresi (gün)	2 (1 - 15)	2 (1 - 4)	0.957
Hastanede kalış süresi (gün)	3 (1-18)	3 (1 - 6)	0.064
Komplikasyon (n, %)	12 (% 30.8)	7 (% 24.1)	0.547
Maximum tümör çapı-Patoloji (cm)	3.3 (1.5 - 7)	3.4 (1.5 - 6.5)	0.659

Tablo 3: Retro- ve transperitoneal laproskopik parsiyel nefrektomi yapılan olguların perioperatif bulguları

	Retroperitoneal Lap Parsiyel Nefrektomi	Transperitoneal Lap Parsiyel Nefrektomi
n	25	32
Tümör boyutu (cm)	3,21±0,51	3,52±0,56
Operasyon süresi (dk)	186,4 (165-280)	213,7 (145-340)
Sıcak iskemi süresi (dk)	27,6 (15-36)	24,8 (12-37)
Ortalama kan kaybı (ml)	202,5 (165-280)	253,2 (125-390)
Pelvikaliksiyel tamir (%)	3 (%12)	4 (%12,5)
Dren alınma süresi (gün)	2,3±1,73	2,8±1,61
Hastanede kalma süresi (gün)	4,1±1,42	4,3±1,31

Tablo 4: Lokal rekürren renal tümörlü olgular

	Rekürrens Süresi (ay)	Rekürrens Yeri	Preoperatif Sutent	Rekürrens Boyutu (cm)	Rekürrens Patolojisi	Rekürrens Fuhrmann Grade
Hasta 1	132	Loj	Yok	2.8	Berrak hücreli RCC	3
Hasta 2	64	Psoas	Yok	3	Berrak hücreli RCC	Bildirilmemiş
Hasta 3	24	Psoas	Var	4.5	Berrak hücreli RCC	3
Hasta 4	108	Loj	Yok	2.5	Berrak hücreli RCC	4
Hasta 5	15	Loj	Var	3	Nekrotik Tümör Dokusu	-
Hasta 6	3	Loj	Yok	3.5	Berrak hücreli RCC	3

Tablo 5: Laproskopik parsiyel nefrektomi yapılan 4 cm üzeri tümörlü olguların perioperatif özellikleri

n	12
Tümör boyutu (cm)	4,9 (4,1-7)
Operasyon süresi (dk)	207 (160-255)
Sıcak iskemi süresi (dk)	29,2 (20-38)
Ortalama kan kaybı (ml)	290 (210-420)
Pelvikaliksiyel tamir (%)	4(%33)

Tablo 6: Laproskopik radikal nefrektomi serisinin onkolojik sonuçları

Kaybedilen hasta sayısı (n)	5 - 4: yaygın AC met - 1: post-op 1.haftada yaygın kemik met
Nüks sayısı (n)	2 - Operasyon lojunda: 1 - Psoas komşuluğunda kitle:1
Metastaz sayısı (n)	5 -2: karşı böbrek -2: AC -1: KC

tistiksel anlamlı fark oluşturmadığını izlemişler. Yazarlar, sonuç olarak 20 dakikalık sıcak iskemi süresinin laproskopik parsiyel nefrektomi serisinde erken dönem GFR

üzerine anlamlı bir etkisi olmadığını belirttiler.

Şanlı ve ark., (PSS 33) PADUA Skorumla Sisteminin parsiyel nefrektomide komplikasyonları ve perioperatif parametreleri öngörmedeki başarısını araştırmışlar (Tablo 2). PADUA skoruna göre 68 olguyu değerlendirdikleri çalışmada, skoru 8'in altında ve üstünde olan 2 grup arasında operasyon süresi, iskemi süresi, kan kaybı, hastanede kalış süresi ve komplikasyon oranları arasında istatistiksel anlamlı fark bulamamışlar. Sonuç olarak, yazarlar PADUA skorunun prediktif etkisini gözlemleyemediklerini bildirdiler.

Bakırköy Eğitim ve Araştırma Hastanesi'nden Tuğcu ve ark., (PSS #31) transperitoneal ve retroperitoneal parsiyel nefrektomi yaptıkları 57 olguyu cerrahi yaklaşım açısından değerlendirmişler (Tablo 3). Transperitoneal yolla yapılan olgularda operasyon süresini ve ortalama kan kaybını istatistiksel olarak anlamlı düzeyde fazla bulmuşlardır. Yazarlar, sonuç olarak küçük ekzofitik renal tümörlü hastalar için laproskopik parsiyel nefrektominin güvenli ve uygulanabilir bir teknik olduğunu ve tümörün böbrekteki yerleşim yeri temel alınarak

yaklaşımına karar verilmesi gerektiğini bildirdiler.

Şanlı ve ark., (PSS #30) lokal rekürren renal tümörlerin tedavisinde laparoskopinin rolünü araştırmışlar. Toplam 6 olguya laparoskopik tümör eksizyonu yapmışlar (Tablo 4) ve radikal ya da parsiyel nefrektomi sonrası izole lokal rekürrens saptanması durumunda agresif cerrahi rezeksiyon yapılması gerektiğini bildirdiler. Daha az yatış süresi, düşük morbidite ve iyi kosmetik sonuç avantajı ile laparoskopik cerrahi tedavinin seçilmiş hasta gruplarında uygulanabilir olduğunu belirttiler.

Tuğcu ve ark., (PSS #28) 4 cm'nin üzerindeki böbrek tümörü olan 12 olguya laparoskopik parsiyel nefrektomi yapmışlar (Tablo 5). Sonuç olarak 4 cm'den büyük tümörlerde laparoskopik parsiyel nefrektominin güvenli ve uygulanabilir bir teknik olduğunu bildirdiler.

Uludağ Üniversitesi'nden Vuruşkan ve ark., (PSS #27) 24 olguya laparoskopik transperitoneal nefroüretrektomi yapmışlar. Onkolojik sonuçları karşılaştırdıkları çalışmada 19 olguda yüksek grade, 15 hastada da T2-4 hastalık saptamışlar. 7 hastada rekürrens olurken 11 hasta hastalısız izlemde, 6 olgu hastalıklı izlemde ve 4 hasta kansere bağlı ölüm olduğu belirlenmiş. Sonuç olarak üst üriner sistem tümörlerinin tedavisinde laparoskopik nefroüretrektominin erken dönem sonuçlarının kabul edilebilir olduğunu bildirdiler.

Şanlı ve ark., (PSS #29) 124 vakalık laparoskopik radikal nefrektomi serilerinin cerrahi ve onkolojik sonuçlarını bildirdi (Tablo 6). Kansere bağlı ölüm 5 olguda gerçekleşirken 2 olguda lokal nüks ve 5 olguda metastaz bildirdiler.

EDİTÖRÜN SEÇTİKLERİ

PSS-028

4 cm'den büyük renal tümörlerde laproskopik parsiyel nefrektomi

*Volkan Tuğcu, Ali İhsan Taşçı, Alper Bitkin, Erkan Sönmezay, Bircan Mutlu
Bakırköy Dr. Sadi Konuk Eğitim ve Araştırma Hastanesi, Üroloji Kliniği, İstanbul*

Amaç: Laproskopik parsiyel nefrektomi yaygın olarak 4 cm'den küçük renal tümörler için uygulanır. Bu çalışmada 4 cm'den büyük renal tümörlerde transperitoneal laproskopik parsiyel nefrektomi uyguladığımız 12 vakanın sonuçlarını sunuyoruz.

Vaka: Mart 2008 - Ağustos 2011 tarihleri arasında 4 cm'den büyük renal tümörlü 12 hastaya laproskopik parsiyel nefrektomi uygulandı. Ortalama yaş 59,3 (51-72). Hastaların 7'si erkek, 5'i kadın idi. Tüm hastalara transperitoneal yaklaşım uygulandı. Operasyon sonrası 6.ay ve daha sonra yıllık olarak hastalara Abdominal BT ve Akciğer grafisi/ Toraks BT çekildi.

Ortalama tümör boyutu 4,9 (4,1-7) cm. Ortalama sıcak iskemi süresi 29,2 (20-38) dk, operasyon süresi ise 207

(160-255) dk olarak ölçüldü. 4 hastada toplayıcı sistem açıldı. Ortalama kan kaybı miktarı 290 (210-420) ml. Hastanede kalış süresi ortalama 4,7 (3-9) gün. 12 hastanın patoloji sonucu renal hücreli karsinom olarak geldi (8'si berrak hücreli, 3'si papiller hücreli, 1'i kromofob hücreli). Bütün hastalarda cerrahi sınıri negatif geldi. Takiplerde hiçbir hastada lokal rekürrens veya uzak metastaz görülmedi.

Sonuç: Bizim başlangıç deneyimlerimize göre 4 cm'den büyük tümörlerde laproskopik parsiyel nefrektomi güvenli ve uygulanabilir bir tekniktir. Bununla birlikte bu sonuçların doğrulanabilmesi için daha uzun süre takip edilen çalışmalar gerekmektedir.

Anahtar Kelimeler: Büyük renal tümör, laparoskopik, parsiyel nefrektomi

PSS-029

Laparoskopik radikal nefrektomi: orta dönem onkolojik sonuçlarımız

*Tzevat Tefik, Öner Şanlı, Tayfun Oktar, Faruk Küçükduzmaç, Emin Aliyev, Barış Yücel, İsmet Nane, Faruk Özcan
İstanbul Üniversitesi, İstanbul Tıp Fakültesi, Üroloji Anabilim Dalı, İstanbul*

Amaç: Renal kitle nedeniyle laproskopik radikal nefrektomi (LRN) operasyonu yapılan hastaların orta dönem onkolojik sonuçlarını değerlendirmek.

Gereç-Yöntem: Mayıs 2006 - Temmuz 2011 arasında renal kitle nedeniyle 124 hastaya LRN operasyonu uygulanmıştır. Hastaların preoperatif, peroperatif ve postoperatif verileri komplikasyonlarla birlikte incelenerek orta dönem onkolojik sonuçlar değerlendirilmiştir.

Bulgular: Hastaların sırasıyla ortalama yaş ve vücut

kitle indeksi 54.6 ± 11.4 (aralık:36-83) ve 28.07 ± 4.83 (aralık:19.05-50.15) olarak saptanmıştır. Yüzde 38'inde sağ taraf opere edilirken erkek/ kadın oranı %62 olarak hesaplanmıştır. Sırasıyla radyolojik tümör boyutu, operasyon süresi, tahmini kan kaybı, transfüzyon oranı, drenaj kateter süresi ve hastanede kalış süresi 57 ± 25.3 mm (aralık:10-179), 127 ± 50 dk (aralık: 45-412), 204 ± 320 mL (aralık: 0-2500), %14.5, 2.8 ± 1.8 gün (aralık:1-17) ve 3.5 ± 2.4 gün (aralık:1-17) olarak bulunmuştur.

Sırasıyla modifiye Clavien I, II, III ve V'e göre 33, 25, 1, 5 ve 2 komplikasyon saptanmıştır. Ortalama patolojik tümör boyutu 8.2 ± 11.7 (aralık: 1.5- 8.2) olan 80 berrak hücreli karsinom, 9 papiller, 8 kromofob, 1 fuziform sarkom ve 1 skuamöz hücreli karsinom saptanmıştır. Benign patolojiler sırasıyla 8 onkositom, 5 anjiomiyolipom, 1 kist hidatik, 1 kistik nefrom ve 7 diğer benign patolojiler olarak rapor edilmiştir. Üç hastada değişici epitel hücreli kanser saptanmış ve daha sonra hastalara üreterektomi operasyonu uygulanmıştır. Sırasıyla 4, 48, 30, 15 hastada Fuhrman grade I, II, III ve IV rapor edilmiştir. Akciğer metastazı 23 hastada, bir hastada

da preoperatif kemik metastazı saptanmıştır. Ortalama 23.9 ± 14.1 ay (aralık: 3.1-63.6) takip sonrası hastaliksız, kansere özgü ve toplam sağkalım sırasıyla %94 ve %92 olarak hesaplanmıştır.

Sonuç: Laproskopik radikal nefrektomi düşük mortalite, daha az ağrı, iyi kozmetik sonuçlar gibi avantajlarla birlikte onkolojik açıdan açık RN'ye eşdeğer kabul edilmektedir. Ülkemizde giderek yaygınlaşan LRN'nin kliniğimizde orta dönem onkolojik sonuçları literatürle uyumlu saptanmıştır.

Anahtar Kelimeler: Böbrek tümörü, laproskopik radikal nefrektomi, onkolojik takip

PSS-031

Laproskopik retroperitoneal ve transperitoneal parsiyel nefrektomi sonuçlarımızın karşılaştırılması

*Volkan Tuğcu, Alper Bitkin, Hakan Polat, Erkan Sönmezay, Ali İhsan Taşçı
Bakırköy Dr. Sadi Konuk Eğitim ve Araştırma Hastanesi, Üroloji Kliniği, İstanbul*

Amaç: Laproskopik parsiyel nefrektomi küçük renal tümörlerde etkili bir tedavi alternatifi haline gelmiştir. Biz bu çalışmada laproskopik parsiyel nefrektomide transperitoneal ve retroperitoneal yaklaşımların sonuçlarını karşılaştırdık.

Vaka: Aralık 2006 ve Ağustos 2011 tarihleri arasında 25 hastaya retroperitoneal laproskopik parsiyel nefrektomi (RLPN), 32 hastaya ise transperitoneal laproskopik parsiyel nefrektomi (TLPN) uygulandı. Cerrahi teknik, operatif parametreler cerrahi sonrası iyileşme ve takip dönemi karşılaştırıldı.

Ortalama tümör boyutu RLPN grubunda 3,2 cm, TLPN grubunda ise 3,5 cm olup, istatistiksel olarak anlamlı fark saptanmamıştır (p:0,093). Ortalama operasyon süresi transperitoneal grupta anlamlı olarak daha uzun bulunmuştur (213,7 ve 186,4 dakika, p:0.032). Ortalama sıcak iskemide süresinde RLPN grubunda uzun olup, istatistiksel olarak anlamlı bir fark saptanmamıştır

(24,8 ve 27,6 dakika, p:0.102). Ortalama kan kaybı TLPN grubunda daha fazla bulunmuştur (253,2 ve 202,5 cc, p:0,003). Postoperatif drenin alınma süresi RLPN grubunda ortalama 2,3 gün, TLPN grubunda ise ortalama 2,8 gündür (p:0,096). Hastanede kalış süresi ortalama olarak RLPN grubunda 4.1 gün, TLPN grubunda 4,3 gün olarak bulunmuştur (p:0,303), Ortalama takip süresi RLPN grubunda 18 ay (2-55), TLPN grubunda ise 19 aydır (1-56). Takip süresince hiçbir vaka da lokal nüks veya uzak metastaz saptanmadı.

Sonuç: Sonuçlarımız küçük ekzofitik renal tümörlü hastalar için laproskopik parsiyel nefrektominin güvenli ve uygulanabilir bir teknik olduğunu göstermiştir. Biz tümörün böbrekteki yerleşim yeri temel alınarak hangi yaklaşıma karar verilmesi gerektiğine inanıyoruz.

Anahtar Kelimeler: Laparoskopik, böbrek tümörü, parsiyel nefrektomi

PSS-033**PADUA skorlama sistemi laproskopik nefron koruyucu cerrahi'de perioperatif bulguları ve komplikasyonları öngörmeye her zaman etkin midir?**

*Öner Şanlı, Tzevat Tefik, Selçuk Erdem, Anar Mammadov, Ömer Aytaç, Taner Koçak, İsmet Nane
İstanbul Üniversitesi, İstanbul Tıp Fakültesi, Üroloji Anabilim Dalı, İstanbul*

Giriş-Amaç: Bu çalışmada, kliniğimizin laproskopik parsiyel nefrektomi (LPN) deneyiminin PADUA skorlama sistemi ile değerlendirilmesi amaçlanmıştır.

Gereç ve Yöntemler: Kliniğimizde Şubat 2008 - Temmuz 2011 tarihleri arasında yapılan 68 vakadan oluşan LPN serisine ait preoperatif görüntüleme yöntemleri (Bilgisayarlı Tomografi ya da Manyetik Rezonans) -37'si retrospektif 31'i prospektif olmak üzere- PADUA skorlama sistemine göre değerlendirilmiş; skor sonucuna göre seri iki gruba ayrılmıştır. [Grup 1 - PADUA<8 (n=39); Grup 2 - PADUA>=8 (n=29)] İki grup, perioperatif parametreler (operasyon süresi, iskemi süresi, tahmini kan kaybı, hastanede kalış süresi, eGFR düşüşü) ve komplikasyonlar açısından karşılaştırılmıştır.

Bulgular: İki grup arasında, preoperatif radyolojik maksimum tümör çapı (median 31 vs. 40 mm, p:0.038) dışında demografik veriler bakımından farklılık bulunmamaktadır. Perioperatif parametrelerden operasyon

süresi (median 120 vs 140 dk., p=0.081) grup 2'de; iskemi süresi (median 28 vs. 26 dk., p=0.810) ve tahmini kan kaybı (median 150 vs. 140 ml, p:0.314) grup 1'de artış gösterirken bu bulgular istatistiksel anlamlılık ifade etmemektedir. Komplikasyon oranı (median %30.8 vs. 24.1, p=0.547), glomerüler filtrasyon hızı (GFR) değişimi (median 11 vs. 9 ml/dk/1.73 kg/m², p=0.628), hemoglobin-hematokrit düzeyleri değişimi (median 2 vs. 1 g/dl, p=0.363 - median 5 vs. 5 %, p=0.737), drenaj kateter süresi (2 vs. 2 gün, p=0.957) ve hastanede kalış süresi (3 vs. 3, p=0.064) iki grup arasında farklılık saptanmamıştır.

Sonuç: PADUA skorlama sisteminin nefron koruyucu cerrahide perioperatif bulguları ve komplikasyonları öngörmedeki prediktif değeri, kliniğimiz laproskopik parsiyel nefrektomi serisinde etkin bulunmamıştır.

Anahtar Kelimeler: Laproskopik parsiyel nefrektomi, nefron koruyucu cerrahi, PADUA skoru

PSS-035**Laproskopik nefron koruyucu cerrahide sıcak iskemi süresinin postoperatif erken dönem glomerüler filtrasyon hızı (GFR) üzerine etkisi**

*Selçuk Erdem, Öner Şanlı, Tzevat Tefik, Anar Mammadov, Hayri Murat Tunç, Necdet Aras
İstanbul Üniversitesi, İstanbul Tıp Fakültesi, Üroloji Ana Bilim Dalı, İstanbul*

Amaç: Küçük böbrek tümörlerinin standart tedavisi nefron koruyucu cerrahide, onkolojik sağkalıma ulaşmanın yanında maksimum fonksiyonel nefron bırakarak olası böbrek yetersizliğinin önüne geçmek hedeflenmektedir. Renal arterin klempe olduğu sıcak iskemi

süresi, nefron hasarını önlemede operasyonun önemli basamağı olarak kabul edilmektedir. Bu çalışmada kliniğimizin laproskopik parsiyel nefrektomi (LPN) deneyiminde, sıcak iskemi süresinin erken dönem GFR üzerine etkisi araştırılmıştır.

Tablo 1: Sıcak iskemi süresine göre oluşturulan iki grubun perioperatif bulgularının karşılaştırılması

	İskemi Süresi ≤ 20 dk	İskemi Süresi > 20 dk	p
Sıcak İskemi Süresi (dk.)	15.94±3.51	34.26±10.41	<0.001
n	19	42	
Yaş	60±11.57	54.52±11.09	0.083
Erkek / Kadın	13 / 6	24 / 18	0.581
Vücut Kitle İndeksi (kg/m ²)	25.81±3.45	27.81±4.79	0.11
ASA Skoru	2 (1-3)	1 (1-4)	0.697
Operasyon Tarafı (Sağ / Sol)	9 / 10	14 / 28	0.796
Maximum tümör çapı-Radyoloji (mm)	36 (20 - 60)	40 (20 - 70)	0.302
Operasyon Süresi (dk.)	118.68±30.31	141.90±36.50	0.019
Tahmini Kan Kaybı	150 (20 - 300)	150 (10 - 1000)	0.209
eGFR düşüşü (ml/dk/1.73 m ²)	8 (-23 - 40)	13 (-26 - 53)	0.167
Dren tutulma süresi (gün)	2 (1 - 4)	2 (1 - 15)	0.223
Hastanede kalış süresi (gün)	3 (2 - 9)	3 (1 - 18)	0.754
Komplikasyon (n, %)	2 (% 10.52)	14 (%33.33)	0.119
Maximum tümör çapı-Patoloji (cm)	3 (1.5 - 7)	3.5 (2 - 7)	0.107

Gereç-Yöntem: Kliniğimizde Şubat 2008–Temmuz 2011 arasında yapılan 68 LPN’den sıcak iskemi oluşturulan 61 vaka çalışmaya dahil edilmiştir. Bu vakalar, sıcak iskemi süresi için önerilen 20 dakikalık süreye göre iki gruba ayrılmıştır. (Grup 1–İskemi Süresi ≤ 20 dk. (n=19); Grup 2–İskemi Süresi > 20 dk. (n=42)) İki grup, perioperatif parametreler (operasyon süresi, tahmini kan kaybı, hastanede kalış süresi) ve komplikasyonlar açısından karşılaştırılmıştır. Fonksiyonel nefron düzeyini değerlendirebilmek için preoperatif GFR ile postoperatif erken dönemde (1-3 gün) hesaplanan GFR arasındaki fark karşılaştırılmıştır. İstatistiksel analizde student t-test, ki-kare testi ve Mann-Whitney testi kullanılmıştır.

Bulgular: İki grup arasında, demografik veriler bakımından farklılık bulunmamıştır. Operasyon süresi (ort.

118.68±30.31 vs. 141.90±36.50, p=0.019)) grup 2’de artış gösterirken; tahmini kan kaybı (p=0.209), hastanede kalış süresi (p=0.754) ve komplikasyon oranı (p=0.119) bakımından iki grup arasında fark saptanmamıştır. Erken dönem GFR düşüşü (median 8 vs. 13 ml/dk/1.73 kg/m², p=0.167) grup 2’de artış gösterirken bu artış istatistiksel anlamlılığa ulaşmamıştır.

Sonuç: Nefron Koruyucu Cerrahide önerilen 20 dk.’lık sıcak iskemi süresinin, LPN serimizde erken dönem GFR üzerine anlamlı bir etkisi olmadığı görülmüştür. Bununla birlikte, sıcak iskemi süresinin nefron korumadaki etkinliği değerlendirmek uzun dönem GFR takipleri ile daha doğru olacaktır.

Anahtar Kelimeler: Laparoskopik nefron koruyucu cerrahi, sıcak iskemi süresi, glomerüler filtrasyon hızı

PSS-064

Robotik parsiel nefrektomi hastalarında öğrenme eğrisinin perioperatif bulgular üzerine etkisi

İlter Tüfek¹, Mehmet Selçuk Keskin¹, Haluk Akpınar², Fatih Atıg², Can Öbek³, Ali Rıza Kural⁴

¹İstanbul Acıbadem Üniversitesi, İstanbul

²İstanbul Bilim Üniversitesi, İstanbul

³İstanbul Üniversitesi Cerrahpaşa Tıp Fakültesi, İstanbul

⁴Maslak Acıbadem Hastanesi, İstanbul

Giriş: Robot yardımlı parsiel nefrektomi (RYPN) küçük renal kitlelerin tedavisinde ümit verici minimal

invaziv bir yöntemdir. Optimal sonuçlar için öğrenme eğrisinin tamamlanması gereklidir.

Amaç: Parsiel nefrektomi hastalarında öğrenme eğrisinin perioperatif bulgular üzerindeki etkisini değerlendirmek.

Gereç-Yöntem: Nisan 2008-Ağustos 2011 tarihleri arasında kliniğimizde 36 hastaya deneyimli tek bir robotik cerrah tarafından RYPN uygulandı. İlk 18 hastanın (grup-I) perioperatif bulguları son 18 hastanın (grup-II) postoperatif bulguları ile karşılaştırıldı. Tüm hastalarda transperitoneal yol kullanıldı.

Sonuçlar: Ortalama tümör çapı 32.7 (12-52) mm idi. Ortalama operasyon ve sıcak iskemi süresi grup-I'de 161 ve 25 dakika, grup II'de 139 ve 19.5 dakika idi. Ortalama kan kaybı grup I ve II'de sırasıyla 250 ml ve 170 ml olarak bulundu. Histopatolojik inceleme sonu-

cunda grup I'de 16 hastada, Grup II'de tüm hastalarda renal hücreli karsinom saptandı. Grup I'de 1 hastada onkositom, 1 hastada kalsifiye benign lezyon mevcuttu. Her iki grupta da tüm hastalarda cerrahi sınır negatifti. Grup I'de 2 hastada Clavien grade III, 1 hastada grade I, grup II'de 1 hastada Clavien grade-II komplikasyon görüldü. Grup II'de Clavien grade II komplikasyon gelişen hastaya 2 ünite kan transfüzyonu yapıldı.

Yorum: RYPN operasyonlarında öğrenme eğrisinin tamamlanması ile optimal perioperatif sonuçlar elde edilebilir. Önceden edinilmiş robotik cerrahi deneyimi öğrenme eğrisinin daha güvenli bir şekilde geçilmesini sağlar.

Anahtar Kelimeler: Robot, parsiel nefrektomi, öğrenme eğrisi

PSS-072

Renal kitlelerin tedavisinde transperitoneal laproskopik radikal nefrektomi deneyimimiz

*Hakan Vuruşkan, İsmet Yavaşçaoğlu, Yakup Kordan, Çağatay Çiçek, Aykut Sönmez
Uludağ Üniversitesi, Tıp Fakültesi, Üroloji Ana Bilim Dalı, Bursa*

Amaç: Renal kitle nedeniyle transperitoneal laproskopik radikal nefrektomi uygulanan olguların cerrahi ve onkolojik sonuçlarının değerlendirilmesi.

Gereç-Yöntem: Ocak 2004 ve ağustos 2011 tarihleri arasında 211 hastaya renal kitle tanısı ile laproskopik transperitoneal radikal nefrektomi uygulandı. Hasta verileri operasyon parametreleri ve onkolojik sonuçlar açısından değerlendirildi.

Bulgular: Ortalama yaşı 52,4 olan 117 erkek 96 kadın hasta. Ortalama kitle boyutu T1 olgularda 3,8 (2,3-6,6) cm, T2 ve üstü olgularda 9,1 (7,3-15) cm olarak saptandı. 112 olguda T1 tümör, 78 olguda T2 tümör, 13 olguda T3 tümör ve 3 Olguda T4 tümör saptandı. 2 Olgunun patolojisi ksantogranüloamatöz

pyelonefrit, 1 Olgunun Büyük B Hücreli Lenfoma, 2 olgunun ise onkositoma olarak raporlandı. Perioperatif ortalama kan kaybı 45 (10-550) ml, ortalama operasyon süresi 107(35-280) dakika, ortalama hastanede kalış süresi 2,2 (1-10) gün olarak belirlendi. 12 olguda postoperatif veya peroperatif transfüzyon gereksinimi oldu. Ortalama 40 Aylık takip süresince sadece 2 olgu hastalığa bağlı kaybedildi.

Sonuç: Onkolojik sonuçları ve minimal invaziv bir teknik olması nedeni ile transperitoneal laproskopik nefrektomi renal kitlelerin tedavisinde giderek artan bir şekilde tercih edilmektedir.

Anahtar Kelimeler: Laproskopik transperitoneal radikal nefrektomi, minimal invazif, renal kitle

VS-005**U- LESS adrenalektomi**

*Murat Arslan, Tansu Değirmenci, Bumin Örs, Zafer Kozacıoğlu, Bülent Günlüsoy, Süleyman Minareci
İzmir Bozyaka Eğitim ve Araştırma Hastanesi, Üroloji Kliniği, İzmir*

Amaç: Bu videoda, adrenal kitle nedeniyle umblikustan tek kesi laparoskopik cerrahi tekniği (U-LESS) ile gerçekleştirilen adrenalektomi sunulmaktadır.

Vaka: Polikliniğimize endokrinoloji polikliniğinden sevk edilen 58 yaşındaki kadın hastanın sol adrenal hormon aktif kitlesi mevcuttu. Çekilmiş olan MRI da sol adrenal lojda 45*40 solid kitle saptanmış.Yapılan tetkiklerin (idrarda VMA, normetanefrin ve kan kortizolu, supresyon testi) yüksek olması üzerine hastaya U-LESS adrenalektomi uygulanmasına karar verildi. Hasta supin pozisyonda operasyon masasına yatırıldı ve umblikusun iç yüzeyine longitudinal 2.5 cm'lik kesi yapılarak katlar geçilerek intraperitoneal boşluğa girildi. Bu kesiden çok kanallı SILS Port peritonumun içine yerleştirildi. Operasyonda 4 kanallı SILS Port (2 adet 5mm ve 1 adet 12 mm'lik port ile 1 adet gaz giriş kanalı), rijid ve fleks

uçlu el aletleri kullanıldı. Spesmen endobag içine alınarak, umblikustan, torba içinde dışarıya alındı. Hastaya dren konulmadı.

Bulgular: Operasyon 130 dakikada sonlandırıldı. Kan kaybı 150 ml idi. Postoperatif 1. gün sonda alındıktan sonra hasta 2. gün eksterne edildi. Hastanın patolojisi adrenal korteks adenomu olarak değerlendirildi.

Sonuç: U-LESS adrenalektomi konvansiyonel laparoskopisi ile adrenalektomi de yeterli deneyimi kazanmış cerrahların uygulamasının uygun olduğu bir tekniktir. Kullanılan aletlerin hakimiyet güçlüğü, deneyimin artması ile azalacaktır. Hızlı iyileşme zamanları ve kozmetik görünümde mükemmel sonuçları nedeniyle, teknolojideki ilerlemelerle birlikte ULESS önümüzdeki zamanlarda kullanıma daha çok girecektir.

Anahtar Kelimeler: Adrenalektomi, laparoskopisi, LESS

VS-006**Soliter böbrekli, toplayıcı sistem tümörü ve üreter tümörü mevcut olan olguya üreter lazer tümör ablasyonu ve renal pelvis perkütan tümör rezeksiyonu deneyimimiz**

*Hakan Vuruşkan, Hakan Kılıçarslan, Çağatay Çiçek
Uludağ Üniversitesi, Tıp Fakültesi, Üroloji Ana Bilim Dalı, Bursa*

Amaç: Bu videoda soliter böbrekli, sağ toplayıcı sistem, sağ üreter ve mesane tümörü olan hastaya uyguladığımız üreter tümörüne lazer ablasyon ve renal pelvis tümörüne perkütan tümör rezeksiyonu deneyimimizi paylaşmayı amaçladık.

Vaka: 66 yaşında hematüri nedeniyle başvuran erkek hasta. 2004-2010 yılları arasında mesane sol yandaki tümöral lezyona 4 kez TUR-M (Patoloji: Değişici Epitel

Hücreli karsinom Evre Ta G2) sonrasında 6 hafta intravezikal BCG uygulanan hastanın kontrollerinde orta üreterde ve toplayıcı sistemde tümör saptandı. Hastanın bilinen bir komorbiditesi yoktu. Hastanın MAG-3 renal sintigrafisinde non-fonksiyone sol böbreği mevcuttu. Hastaya yapılan endoskopide mesanede 3 ayrı odakta büyüğü yaklaşık 4 cm boyutunda yüzeysel papiller tümöral oluşumlara komplet TUR uygulandı. 9,5 F üret-

rorenoskop ile yapılan sağ üreteroskopiye üreter orta kesimde 1x0,5 cm'lik lümeneye protrüde papiller tümöral lezyon izlendi. Lezyondan punch-biyopsi alınmasının ardından lazer koagülasyon uygulandı. Fleksibl üreterorenoskop ile sağ renal pelvise çıkıldı. Renal pelviste yaklaşık 1,5x1 cm boyutunda yüzeysel papiller tümöral lezyon izlendi. Hasta prone pozisyona çevrilerek sağ renal pelvise perkütan akses sağlandı. 28 F amplatz sheat içinden 22 F rezektoskop ile tümöre rezeksiyon uygulandı. 20F üreteronefrostomi yerleştirilerek işlem sonlandırıldı. Erken postoperatif dönemde nefrostomi kateterinden ve intravezikal mitomycin-c uygulandı.

Mesane ve renal pelvisten alınan spesimenlerin patolojisi Değişici Epitelyum Hücreli Karsinom Evre Ta olarak raporlandı. Üreter biyopsisine ise tümör tanısı verilemedi.

Sonuç: Perkütan tümör rezeksiyonu + üretere lazer tümör ablasyonu, soliter böbrekli diyaliz programını kabul etmeyen hastalarda ayrıntılı hasta bilgilendirilmesi yapılarak uygulanabilecek minimal invaziv bir yöntemdir.

Anahtar Kelimeler: Değişici epitel hücreli karsinom, perkütan tümör rezeksiyonu, üreter lazer tümör ablasyonu

VS-015

Renal arter klemplenmeden uygulanan retroperitoneal laproskopik parsiyel nefrektomi

*Volkan Tuğcu, Ali İhsan Taşçı, Alper Bitkin, Hakan Polat, Necati Gürbüz
Bakırköy Dr. Sadi Konuk Eğitim ve Araştırma Hastanesi, Üroloji Kliniği, İstanbul*

Amaç: Bu videoda sağ böbrek orta zon posteriorunda 20 mm'lik tümörü olan hastaya uygulanan renal arter klemplenmeden retroperitoneal laproskopik parsiyel nefrektomi ameliyatı sunulmaktadır.

Vaka: 53 yaşında bayan hastanın rutin ürolojik muayene sırasında sağ böbrek orta zon posteriorunda 20 mm'lik tümör saptandı. Hastaya retroperitoneal laproskopik parsiyel nefrektomi uygulandı. Operasyon, lumbotomi pozisyonunda 4 trokardan gerçekleştirildi. Tümör dokusu harmonik scalpel ile rezeke edildi. Loja spongostan yerleştirilip parankim onarımı 2/0 vicryl yardımıyla yapıldı.

Operasyon süresi 138 dakikaydı. Ameliyat sırasında

kanama yaklaşık 280 mililitreydi. Ameliyat sonrası 3. gün hastanın dreni çekildi. Postoperatif 4.gün taburcu edildi. Patoloji sonucu berrak hücreli renal karsinom olarak rapor edildi. Cerrahi sınırı negatif geldi.

Sonuç: Böbrek tümörlerinin tedavisinde laproskopik parsiyel nefrektomi diğer tedavi seçenekleriyle karşılaştırıldığında daha az invaziv bir tedavi yaklaşımı olarak kabul edilmektedir. Küçük boyutlu tümörlerde damar klemplenmeden laparoskopik parsiyel nefrektomi deneyimli cerrahlar tarafından rahatlıkla uygulanabilmektedir.

Anahtar Kelimeler: Böbrek tümörü, retroperitoneal, laparoskopik

VS-017**Direk böbrek üst polüne ulaşılması ve renal pedikülün erken ligasyonu transperitoneal laproskopik nefrektomi prosedürlerini belirgin olarak kolaylaştırmaktadır**

Lütfi Tunç¹, Abdullah Erdem Canda², Fazlı Polat¹, Metin Onaran¹, Sinan Atkin¹, Hasan Biri¹, İbrahim Bozkırlı¹
¹Gazi Üniversitesi, Tıp Fakültesi, Üroloji Anabilim Dalı, Ankara
²Ankara Atatürk Eğitim ve Araştırma Hastanesi, 1. Üroloji Kliniği, Ankara

Amaç: Transperitoneal laproskopik nefrektomi (TLN) tekniğimizi modifiye ederek yaptığımız ameliyatların sonuçlarını klasik teknik ile karşılaştırdık.

Gereç-Yöntem: Grup 1'de (n=85) klasik teknik, Grup 2'de ise modifiye teknik (n=98) uygulanmıştır. Modifiye teknikte intra-abdominal giriş ve portların yerleştirilmesi sonrası direkt olarak böbrek üst polüne ulaşarak, erkenden renal pedikül ligasyonu yapılmaktadır.

Bulgular: İki grup arasında ortalama hasta yaşı, intraoperatif kan kaybı ve hastanede kalma süresi açısından fark saptanmadı (p>0.05). Ortalama operasyon süresi Grup 1 ve 2 için sırasıyla 64.9±19.3 ve 28.2±7.7 dakika

idi (p=0.001). Sağ nefrektomiler için ortalama operasyon süresi Grup 1 ve 2 için sırasıyla 68.7±23.4 ve 24.2±6.3 dakika idi (p=0.001). Sol nefrektomiler için ortalama operasyon süresi Grup 1 ve 2 için sırasıyla 63.8±17.1 ve 33.6±5.1 dakika idi (p=0.001). Sağ ve sol basit ve radikal nefrektomi olarak sınıflandırılarak ortalama operasyon süresi gruplar arasında karşılaştırıldığında anlamlı olarak Grup 2'de kısa idi (p=0.001).

Sonuç: Direkt böbrek üst polüne ulaşarak renal pedikülün erken ligasyonu TLN ameliyatlarını belirgin olarak kolaylaştırmaktadır.

Anahtar Kelimeler: Laparoskopik, nefrektomi, renal pedikül, erken ligasyon

VS-021**Selektif arter ligasyonu ile yapılan laproskopik parsiel nefrektomi (vaka sunumu)**

Murat Binbay, Akif Erbin, Tolga Akman, Faruk Özgör, Cem Kezer, Ahmet Yalçın Berberoğlu,
 Ahmet Yaser Müslümanoğlu
 Haseki Eğitim ve Araştırma Hastanesi, Üroloji Kliniği, İstanbul

Amaç: Selektif arter ligasyonu ile yapılan laproskopik parsiel nefrektomi olgusunu sunmaktayız.

Vaka: 67 yaşında bayan hasta sol yan ağrısı şikayeti ile tarafımıza başvurdu. Bilgisayarlı tomografi filminde sol böbrek alt kısmında 39×34 mm egzofitik, renal hücreli karsinom ile uyumlu kitle tespit edildi. Hastaya 3 trokar kullanılarak selektif arter ligasyonu ile transperitoneal laproskopik parsiel nefrektomi uygulandı. Barsakların batın ön duvarından düşürülmesini takiben psoas kası

üzerinde üreter bulundu. Üreter klavuzluğunda böbrek pedikülüne ulaşıldı. Böbrek arterinin renal hilus düzeyinde 2 dala ayrıldığı tespit edildi ve sadece alt pole giden arter klempe edildi. Tümör soğuk makas kullanılarak eksize edildi. Tümör tabanının ve böbrek parankiminin iki kat halinde dikilmesini takiben klemp açıldı ve belirgin bir kanamanın olmadığı görüldü. Operasyon süresi 150 dk, iskemi süresi ise 18 dk idi. Kanama miktarı yaklaşık 300 mililitre kadardı. Operasyon esnasında ve

operasyon sonrasında herhangi bir komplikasyon gelişmedi ve hasta operasyon sonrası 3. günde taburcu edildi. Tümörün patolojik incelemesi kromofob tip clear cell karsinom ve cerrahi sınırlar negatif olarak değerlendirildi.

Sonuç: Parsiyel nefrektomilerde tümör tarafını kan-

landıran segmental arterlerin klemlenmesi, böbrek fonksiyonlarının korunmasında ve tümörün güvenli bir şekilde çıkarılmasında etkin ve güvenilir bir yöntemdir.

Anahtar Kelimeler: laparoskopik, parsiyel nefrektomi, selektif arter ligasyonu

VS-022

Laparoskopik adrenalektomi: Uludağ üniversitesi deneyimi

*Yakup Kordan, Hakan Vuruşkan, İsmet Yavaşcaoğlu, Hasan Serkan Doğan,
Çağdaş Gökhan Özmerdiven, Bülent Oktay
Uludağ Üniversitesi, Tıp Fakültesi, Üroloji Ana Bilim Dalı, Bursa*

Amaç: Adrenal kitlelerin tedavisinde laparoskopik cerrahi deneyimimizin paylaşılması

Vaka: Mart 2004 ile Ağustos 2011 tarihleri arasında laparoskopik adrenalektomi (LA) uygulanan 60'ı kadın 39'u erkek toplam 99 hastaya uygulanan 103 LA'nın verileri retrospektif olarak incelendi. Hiçbir olguda açık cerrahiye geçiş gerekmedi. 1 olguya retroperitoneal ve diğerlerine transabdominal LA uygulandı. Hastaların ortalama yaşı $49,2 \pm 11,33$ yıl olarak saptandı. Kırk yedi olguya sağ, 48 olguya sol ve 4 olguya bilateral LA uygulandı. Ortalama kitle boyutu $36,33 \pm 16,52$ mm idi. Olguların ortalama operasyon süresi $118,8 \pm 52,83$ dakika ve ortalama kan kaybı $62,7 \pm 62,19$ ml olarak ölçüldü. Bir olguda intraoperatif distal pankreas yaralanması gerçekleşti. Bunun dışında majör bir komplikasyon

izlenmedi. Olguların hastanede ortalama kalış süresi $3,9 \pm 3,88$ gün ve ortalama takip süresi $22,1 \pm 17,26$ aydır. Hiçbir hastada postoperatif erken veya geç komplikasyon izlenmedi. Patolojik olarak 56 olguda adenom, 5 olguda adrenokortikal hiperplazi, 13 olguda feokromasitoma, 3 olguda adrenokortikal kanser, 12 olguda metastatik adenokarsinom, 3 hastada onkositom 3 olguda myelolipom, 2 olguda adrenal kist, 1 olguda ganglionöroma ve 1 olgu normal adrenal gland saptandı.

Sonuç: Transperitoneal laparoskopik adrenalektomi, adrenal kitlelerin tedavisinde düşük morbiditesi, kabul edilebilir cerrahi ve onkolojik sonuçlarıyla güvenli ve minimal invaziv bir yöntemdir.

Anahtar Kelimeler: Adrenal bez neoplazmaları, adrenalektomi, laparoskopik, transperitoneal

VS-034

**Pedikül kontrolü olmaksızın laproskopik parsiyel nefrektomi:
25 vakalık deneyim ile tekniğin analizi***Tibet Erdođru¹, Murat Akand², Egemen Avcı¹, Yiđit Akın³, Orçun Çelik⁴**¹Memorial İstanbul Ataşehir Hastanesi, Üroloji Departmanı Minimal İnvaziv ve Robotik Cerrahi Merkezi, İstanbul**²Selçuklu Üniversitesi, Tıp Fakültesi, Üroloji Anabilim Dalı, Konya**³Tunceli Devlet Hastanesi, Üroloji Kliniđi, Tunceli**⁴Kemalpaşa Devlet Hastanesi, Üroloji Kliniđi, izmir*

Amaç: Erken tanı yöntemleri ile özellikle böbrek tümörlerinin erken evrede yakalanması ile böbrek koruyucu elektif parsiyel nefrektomi uygulamaları önemli bir tedavi seçeneđi olarak uygulanmaktadır. Laproskopik tekniđin belki de en gerekli ancak bir o kadar da zor olduđu parsiyel nefrektomi sıcak iskemiye yol açmaksızın pedikül klempsiz uygulanabilir. Bu videoda 25 vakalık laproskopik parsiyel nefrektomi deneyimimiz ile laproskopik pedikül klempsiz parsiyel nefrektomi tekniđimiz sunulmaktadır.

Gereç-Yöntem: 2005-2011 yılları arasında böbrek tümörü saptanan ve ortalama tümör çapı 3.7 (2.5-6.5) cm. olan 25 olguda laproskopik parsiyel nefrektomi tedavi seçeneđi öngörülmüştür. Bu olguların son 4'ünde renal pedikül tümüyle arteriyel ve venöz klempsiz şekilde olacak nitelikte, renal BT anjio değerlendirmesine göre sadece tümöre giden segmenter arterin kontrolü ile parsiyel nefrektomi uygulanmıştır.

Bulgular: Ortalama ameliyat süresi 207 dakika, ortalama sıcak iskemi süresi 25.6 dakika olup, segmenter arter kontrolü uyguladığımız son 4 olguda ameliyat ve segmenter sıcak iskemi ve hastanede kalış süresi tabloda belirtilmiştir. Özellikle segmenter arterin hazırlanması ve bu konudaki ilk deneyimlerimiz nedeniyle ameliyat

Tablo 1: Selektif segmenter arter kontrolü uygulanan olguların verileri

	Vaka 1	Vaka 2	Vaka 3	Vaka 4
Tümör çapı (mm)	45	65	38	33
Ameliyat (dk)	287	245	219	198
Segmenter iskemi (dk)	32	22	21	19
Hastanede kalış (gün)	4	3	3	3

süresi bu olgularda total pedikül kontrolü uyguladığımız 21 olguya göre daha uzundur.

Sonuç: Laproskopik parsiyel nefrektomi farklı tümör lokasyonu, çapı ve sınırlı iskemi süresi olması nedeniyle farklı açılardan ve hızlı intrakorporeal dikiş ve düğüm deneyimi gerektirmektedir. Özellikle preoperatif BT anjio ile net değerlendirilen bütün olgularda preoperatif iyi bir navigasyon ve strateji sonrası tümüyle pedikül klempenmeden segmenter arterin kontrolü ile daha güvenilir ve etkin parsiyel eksizyon yapılabilir. Segmenter arterin kontrolü ve diđer pedikül yapılarıyla birlikte hazırlanması için bir süre gerekmesine rağmen, bu süre daha fazla deneyim ile daha da azalacaktır.

Anahtar Kelimeler: Böbrek tümörü, laparoskopik, parsiyel nefrektomi

VS-044

Laparoskopik adrenalektomi sırasında oluşabilecek komplikasyonlar ve tedavi yöntemleri

Mutlu Ateş¹, Murat Arslan², Mustafa Karalar¹, Tansu Değirmenci²

¹Afyon Kocatepe Üniversitesi Tıp Fakültesi, Üroloji Ana Bilim Dalı, Afyonkarahisar

²Bozyaka Eğitim Araştırma Hastanesi, Üroloji Kliniği, İzmir

Amaç: Laparoskopik adrenalektomi adrenal bez hastalıklarının cerrahi tedavisinde altın standart tedavi haline gelmiştir. Adrenal bezin ulaşılması zor olan anatomik lokalizasyonu açık cerrahiye karşı laparoskopik cerrahiye birçok yönden avantaj sağlamaktadır. Ancak bununla beraber bu zor anatomik lokalizasyon laparoskopiyi majör komplikasyonlara da açık hale getirmektedir.

Vaka: Bütün laparoskopik adrenalektomiler açığa geçilmeden laparoskopik olarak tamamlandı. 2 vakadaki vena cava inferior yaralanması birinde metal klibe, diğerinde de adrenal venin fazla traksiyonuna bağlı olarak gelişti. Bu kanamalar yine metal klip ile kontrol edildi. Diğer bir adrenalektomide minör diseksiyon hareketleriyle bile kanayabilen aksesuar adrenal vendeki kanama kolayca metal klipler ile kontrol altına alınabildi. İki retroperitoneal adrenalektomi sırasında trokar transdiafragmatik olarak yerleştirildi ve akciğer yaralanması olmadan pnömotoraksa sebep olundu. Bu cerrahi prosedürü biraz zorlaştırsa da açığa geçme gerekliliği doğurmadı ve cerrahi sonrası göğüs tüpü takılarak tedavi edildi. Transperitoneal uygulanan diğer bir adrenalektomide kullanılan bipolar enerjinin dalakda

oluşturduğu yaralanma ve kanama, kontrol altına alınmayınca, laparoskopik splenektomi yapılmak zorunda kalmıştır.

Sonuç: Laparoskopik, majör damarlara yakın minör kanamaları, anatomik varyasyonları iyi görüntüleme sayesinde rahatlıkla göstererek açık cerrahide gözden kaçabilecek kanamaları rahatlıkla ortaya koymaktadır. Cerrahi tecrübenin zamanla artması ile beraber bu komplikasyonların tedavisinde klemp koymak yerine sütür atmak gibi daha doğru ve etkin tedavi yöntemleri uygulanmalıdır. Pnömoperiton gelişimi laparoskopik adrenalektomiyi zorlaştırsa da akciğer yaralanması yok ise adrenalektomi laparoskopik olarak tamamlanabilir. Plevral yaralanma için postoperatif göğüs tüpü takılması yeterli olabilir ek olarak plevra primer onarılabilir. Özellikle büyük adrenal kitlelere laparoskopik yaklaşımda taransperitoneal yöntem seçilebilir ama bu tekniğin de dalak veya bağırsak gibi visseral organ yaralanmalarına sebep olabileceği unutulmamalıdır.

Anahtar Kelimeler: Adrenalektomi, adrenal ven yaralanması, komplikasyon, laparoskopik, plevra yaralanması, vena cava yaralanması

Üroonkolojik Laproskopik / Robot - Alt Üriner Sistem

Dr. M. Öner Şanlı, Dr. Selçuk Erdem

İstanbul Üniversitesi, İstanbul Tıp Fakültesi, Üroloji Anabilim Dalı, İstanbul

9. Ulusal Endoüroloji Kongresi'nde 'Üroonkolojik Alt Üriner Sistem Hastalıklarının Laparoskopik ve Robot-Yardımlı Laparoskopik Cerrahi Tedavisi' başlığında, 15 sunulu ve 5 sunusuz poster ile 11 video bildirisi kabul edilmiştir. Bu yazıda, vurgulanması gerektiğini düşündüğümüz çalışmalar, çalışma tipi ve kanıt düzeyi göz önünde bulundurularak değerlendirilmiştir.

Alt üriner sistemin endoürolojik teknolojilere ve cerrahi deneyime paralel gelişim gösteren operasyonlarından "radikal prostatektomi" başlığında 12 sunulu ve 5 sunusuz poster ile 8 video bildirisi kabul edilmiştir. Bu bildirilerden dikkati çekenler şu şekildedir;

Vuruşkan (1) ve ark.'ları kanıt düzeyi 3 olan retrospektif vaka-kontrol çalışmalarında 7 yıllık extraperitoneal laparoskopik radikal prostatektomi (LRP) tecrübelerini 270 hastalık seride değerlendirmişlerdir. Ortalama hastane yatış süresinin (HYS) ve kataterizasyon süresinin sırasıyla 3.5 gün ve 8.8 gün bulunduğu bu çalışmada, toplam pozitif cerrahi sınır oranı %8.5 olarak bildirilmiştir. Ortalama 31 aylık takip sonunda biyokimyasal rekürrens %6.6 iken; kontinan ve potent hasta oranı sırasıyla %90 ve %60 olarak rapor edilmiştir. Bu sonuçlarla, extraperitoneal LRP'nin tecrübeli kliniklerde başarılı onkolojik ve fonksiyonel sonuçlara ulaştığı belirtilmiştir.

Tek bir cerrahın açık (n=50), laparoskopik (n=50) ve robot-yardımlı laparoskopik prostatektomi (RYLP) (n=50) deneyiminin karşılaştırıldığı kanıt düzeyi 3 olan bir retrospektif vaka-kontrol çalışmasında Erdoğru (2) ve ark.'ları, ortalama operasyon süresinin ($p<0.0002$), tahmini kan kaybının ($p<0.0001$) ve kataterizasyon süresinin ($p<0.0001$) istatistiksel olarak ileri derecede anlamlı şekilde açık grupta fazla olduğunu belirtmişlerdir. Laparoskopik ve robot-yardımlı laparoskopik grup kendi içinde karşılaştırıldığında ise; bu parametrelerden sadece tahmini kan kaybı ($p<0.05$) robot-yardımlı lapa-

roskopik grupta daha üstün bulunmuştur. Bu bildiri ile laparo-endoskopik yöntemlerin deneyimli merkezlerde açık cerrahiden bazı operatif parametreler açısından avantajlı olduğu gösterilmiştir.

Kanıt düzeyi 3 olan bir başka retrospektif vaka-kontrol çalışmasında Tuğcu (3) ve ark.'ları 124 vakalık ekstraparitoneal LRP serisinde retrograd (n=42) ve antegrad (n=82) teknikleri karşılaştırmışlar ve antegrad tekniğin ortalama 40 dk.'lık operasyon süresi ve yaklaşık 200 ml'lik kan kaybı avantajıyla retrograd teknikten üstün olduğunu göstermişlerdir.

Kanıt düzeyi 3 olan retrospektif vaka-kontrollü çok merkezli bir çalışmada Labanaris (4) ve ark.'ları, prostat hacmine göre 3 gruba ayırdıkları 1667 vakalık çok merkezli serilerinde (<50 gr, n=753; 50-80 gr, n=663; 80 gr<, n=251) prostat hacminin 80 gr'ın üzerinde olmasının artmış operasyon süresi dışında cerrahi, onkolojik ya da fonksiyonel açıdan diğer gruplardan farklı olmadığını bildirmişlerdir.

Taşçı (5,6) ve ark.'larının 204 vakalık RYLP serisi ile ilgili iki farklı poster sunulmuştur. İlk çalışmalarında (5) bu seri operatif, onkolojik ve fonksiyonel sonuçlar açısından değerlendirilmiş; 138 bilateral 27 unilateral sinir koruyucu yaklaşım uygulanan bu hasta kohortunda araştırmacılar 1 majör komplikasyon bildirmişler; %11.2 pozitif cerrahi sınır ve 1. yılda %96.9 kontinans oranı ile lokalize prostat kanserinde RYLP'nin güvenle uygulanabilen bir teknik olduğu rapor etmişlerdir. Diğer çalışmada (6) ise LRP (n=124) yapılan hasta grubu ve RYLP (n=204) serisi karşılaştırılmış; sinir koruyucu yöntem her iki hasta grubunda sırasıyla %26 ve %81 oranında uygulanırken; pozitif cerrahi sınır sırasıyla %4 ve %11.2 olarak bulunmuştur. Bu çalışmada RYLP'nin yüksek maliyeti dışında LRP ile benzer sonuçlar verdiği vurgulanmıştır.

Avcı (7,8) ve ark.'ları, çok merkezli 2000 vakalık

RYLP serileri ile kanıt düzeyi 3 olan 2 retrospektif vaka-kontrol çalışması sunmuşlardır. Bu geniş cohort içinden geçirilmiş TUR-P operasyonu bulunan 80 hasta ile yine aynı cohorttan rastgele seçilen 80 kontrol hastanın karşılaştırıldığı çalışmalarında (7), daha önce geçirilen TUR-P operasyonun RYLP'de istatistiksel anlamlılıkla operasyon süresini uzattığını ($p<0.05$) ve mesane rekonstrüksiyon oranını artırdığını ($p<0.001$); bununla birlikte cerrahi, onkolojik ya da fonksiyonel parametreleri etkilemediğini bildirmişlerdir. Diğer çalışmalarında (8) ise 2000 vakadan oluşan bu kohortu; düşük riskli ($n=125$), orta riskli ($n=825$) ve yüksek riskli ($n=1050$) prostat kanser grupları olarak üçe ayırmışlar ve bu üç grupta elde edilen pozitif cerrahi sınır oranlarının (sırasıyla, %0.8, % 3.2 ve %12.7) literatürle uyumlu şekilde kabul edilebilir düzeyde olduğunu göstermişlerdir.

Erdoğan (9) ve ark.'larının prospektif-randomize kanıt düzeyi 2a olan çalışmalarında, RYLP'de extraperitoneal ($n=5$) ve transperitoneal ($n=5$) teknik karşılaştırılmış; extraperitoneal teknikle postoperatif dönemde erken oral gıda alımı avantajıyla birlikte beklenenin aksine transperitoneal tekniğe yakın operasyon sahası oluşturulabildiği ancak bunun operasyon süresini uzattığını bildirilmişlerdir.

Kanıt düzeyi 3 olan bir başka retrospektif vaka-kontrollü çalışmada ise Keskin (10) ve ark.'ları, RYLP sırasında lenf nodu disseksiyonu yapılan ($n=176$) operasyonların yapılmayan ($n=300$) operasyonlarla benzer perioperatif komplikasyon oranlarına sahip olduğunu gösterirken ortalama hastane yatış süresinin lenf nodu disseksiyonu yapılan grupta arttığını bildirmişlerdir.

Sunusuz posterler arasından da kayda değer olanlar şu şekildedir;

Vaka-kontrollü kanıt düzeyi 3 olan çalışmalarında Tunç (11) ve ark.'ları 45 vakalık RYLP serilerinde 39 hastaya bilateral sinir koruyucu teknik uygulandığını, ortalama hastane yatış süresinin 4 gün olduğunu ve herhangi bir major komplikasyon olmadığını bildirmişlerdir.

Avcı (12) ve ark.'ları, yine kanıt düzeyi 3 olan vaka-kontrollü çalışmalarında, Gleason skoru 8'den yüksek hastaları ($n=137$) 8'den düşük hastalarla karşılaştırmışlar; cerrahi ve fonksiyonel sonuçlar açısından iki grup arasın-

da fark bulamamışlardır. Bununla birlikte; Gleason skoru 8'den büyük olan grup istatistiksel anlamlılıkta artmış ekstraprostatik yayılım ($p<0.001$), pozitif cerrahi sınır ($p<0.001$) ve pozitif lenf nodu ($p<0.05$) oranı ile onkolojik açıdan beklenildiği gibi daha riskli bulunmuştur.

Vücut Kitle İndeksi (VKİ)'nin RYLP'ye etkisinin retrospektif araştırıldığı kanıt düzeyi 3 olan çok merkezli çalışmada Labanaris (13) ve ark.'ları, artmış operasyon süresi ve artmış tahmini kan kaybını obezite ile ilişkili bulurken diğer onkolojik, cerrahi ve fonksiyonel bulguların farklı VKİ'li gruplarda benzer olduğunu göstermişlerdir.

Alt üriner sistemin diğer onkolojik cerrahisi 'radikal sistektomi+üriner diversiyon' başlığında -radikal prostatektomi başlığındaki kadar fazla olmasa da; 2 sunulu poster ve 3 video bildirisi sunulmuştur. Bunlar arasından önemli bulduklarımızdan birisi Tefik (14) ve ark.'larının prospektif ancak randomize olmayan kanıt düzeyi 2a çalışmalarıdır. Bu çalışmada laparoskopik ($n=21$) ve açık ($n=69$) sistektomi operasyonları karşılaştırılmıştır. Laparoskopik grupta tüm üriner diversiyonlar ekscorporeal teknikle yapılmıştır. Sonuçta, laparoskopik grupta ortalama operasyon süresi artmış ($p<0.05$) olarak bulunurken, aynı grup insizyon uzunluğu ($p<0.05$) bakımından açık gruptan daha avantajlı bulunmuştur. İki teknik arasında, kansersiz ve genel sağkalım bakımından fark bulunmamıştır.

Çelik (15) ve ark.'larının açık ($n=15$) ve laparoskopik ($n=15$) sistektomi operasyonlarını karşılaştırdığı vaka-kontrollü kanıt düzeyi 3 olan çalışmalarında ise operasyon süresinin ($p>0.05$) laparoskopik grupta; tahmini kan kaybının ($p>0.05$) ise açık grupta artmış olduğu ancak bu farklılığın istatistiksel anlamlılıkta olmadığı bildirilmiştir. Ayrıca iki grup arasında komplikasyon oranı bakımından fark bulunmamıştır.

Emek harcanan her çalışma Türk Endoürolojisi'nin gelişimine ve değerlendirilmesine çok önemli katkılar sağlamaktadır. Bununla birlikte, kongreye kabul edilen bildirilerin araştırma yöntemleri değerlendirildiğinde ön planda retrospektif vaka-kontrol çalışmalarının olduğu görülmektedir. Bu yazıda ele alınan 15 çalışmadan sadece 2 (%13.3)'sinin kanıt düzeyinin 2a; diğer 13 (%86.6) çalışmanın ise kanıt düzeyi 3 olduğu saptan-

mıştır. Ayrıca, bu 15 çalışmanın yalnızca 6 farklı merkez tarafından bildirilmesi, ülkemizde alt üriner sistem onkolojik cerrahisinde endoürolojik yöntemlerin henüz yeteri kadar yaygınlaşmadığını ya da; rapor edilmediğini göstermektedir.

Sonuç olarak, 9. Ulusal Endoüroloji Kongresi'ne

gönderilen bildirimler endoürolojik yöntemlerin alt üriner sistem onkolojik cerrahisinde yüz güldürücü olduğuna ve ülkemizde etkin bir şekilde yapıldığına işaret ederken; bu tecrübelerin bilimsel kanıt düzeyi yüksek çalışmalarla uluslararası planda da hak ettiği yeri bulması hedeflenmelidir.

Kaynaklar:

1. Vuruşkan ve ark. *Laparoskopik Radikal Prostektomi Deneyimimiz*. 2011, 9.Ulusal Endoüroloji Kongresi PSS-032
2. Erdoğan ve ark. *Açık, Laparoskopik ve Robotik Radikal Prostektomi: Tek Cerrah Deneyimi ile Üç Tekniğin Karşılaştırmalı Analizi*. 2011, 9.Ulusal Endoüroloji Kongresi PSS-036
3. Tuğcu ve ark. *Laparoskopik Ekstraperitoneal Prostektomide Retrograd ve Antegrad Tekniklerin Karşılaştırılması*. 2011, 9.Ulusal Endoüroloji Kongresi PSS-037
4. Labanaris ve ark. *Robot Yardımlı Laparoskopik Radikal Prostektomi Yapılan Hastalarda Prostat Büyüklüğünün Cerrahi, Onkolojik ve Fonksiyonel Sonuçlara Etkisi*. 2011, 9.Ulusal Endoüroloji Kongresi PSS-038
5. Taşçı ve ark. *Robot yardımcı laparoskopik radikal prostektomi: 204 vakalık sonuçlarımız*. 9.Ulusal Endoüroloji Kongresi PSS-041.
6. Taşçı ve ark. *Laparoskopik Radikal Prostektomi ve Robotik Radikal Prostektomi Serilerimizin Erken Dönem Sonuçlarının Karşılaştırılması*. 2011, 9.Ulusal Endoüroloji Kongresi PSS-045
7. Avcı ve ark. *Transüretral Prostat Rezeksiyonu Öyküsü Olan Hastalarda Robot Yardımlı Laparoskopik Prostektomi Operasyonunun Cerrahi, Onkolojik ve Fonksiyonel Sonuçları* 2011, 9.Ulusal Endoüroloji Kongresi PSS-043
8. Avcı ve ark. *Robot Yardımlı Laparoskopik Radikal Prostektomi Yapılan Düşük, Orta ve Yüksek Riskli Prostat Kanseri Hastalarında Cerrahi Sınır Durumunun Değerlendirilmesi*. 2011, 9.Ulusal Endoüroloji Kongresi PSS-046
9. Erdoğan ve ark. *Ekstraperitoneal Robotik Radikal Prostektomi Deneyimimiz: Transperitoneal Yaklaşımımızla Teknik Analiz*. 2011, 9.Ulusal Endoüroloji Kongresi PSS-048
10. Keskin ve ark. *Robot Yardımlı Laparoskopik Radikal Prostektomi Sırasında Pelvik Lenf Nodu Disseksiyonu: Perioperatif ve Postoperatif Bulguların Karşılaştırılması*. 2011, 9.Ulusal Endoüroloji Kongresi PSS-051
11. Tunç ve ark. *Robotik Radikal Prostektomi Tecrübelerimiz*. 2011, 9.Ulusal Endoüroloji Kongresi PS-074
12. Avcı ve ark. *Robot Yardımlı Laparoskopik Radikal Prostektomi Yapılan Gleason Skor 8 ve Üzeri Hastaların Cerrahi, Onkolojik ve Fonksiyonel Sonuçları*. 2011, 9.Ulusal Endoüroloji Kongresi PS-075
13. Labanaris ve ark. *Robot Yardımlı Laparoskopik Radikal Prostektomi Operasyonu Yapılan Hastalarda Vücut Kitle İndeksinin Cerrahi, Onkolojik ve Fonksiyonel Sonuçlara Etkisi*. 2011, 9.Ulusal Endoüroloji Kongresi PS-077
14. Tefik ve ark. *Laparoskopik radikal sistektomi: orta dönem operasyonel ve onkolojik sonuçlar*. 9.Ulusal Endoüroloji Kongresi PSS-040
15. Çelik ve ark. *Açık ve Laparoskopik Radikal Sistoprostektomi ve Ortotopik Diversiyon Yapılan Hastaların Sonuçlarının Karşılaştırılması: Tek Cerrah Deneyimi*. 2011, 9.Ulusal Endoüroloji Kongresi PSS-042

EDİTÖRÜN SEÇTİKLERİ

PSS-032

Laparoskopik radikal prostatektomi deneyimimiz

*Hakan Vuruşkan¹, Onur Serin¹, Yakup Kordan¹, İsmet Yavaşcaoğlu¹, Berna Aytaç²,
Mahmut Esat Danişoğlu¹, Bülent Oktay¹*

¹Uludağ Üniversitesi, Tıp Fakültesi, Üroloji Anabilim Dalı, Bursa

²Uludağ Üniversitesi, Tıp Fakültesi, Patoloji Anabilim Dalı, Bursa

Amaç: 7 yıllık periyotta yapılan LRP serisinin peroperatif verilerini, morbidite, fonksiyonel ve onkolojik sonuçlarını ortaya koyduk.

Gereç-Yöntem: Mart 2004 - Ağustos 2011 tarihleri arasında toplamda 270 hastaya ekstrperitoneal LRP uygulandı. Onkolojik sonuçlar patolojik inceleme ve postoperatif PSA düzeyleri ile ortaya konuldu. Kontinans ve potansi kapsayan fonksiyonel veriler hasta anketleri ile ortaya konuldu.

Bulgular: Ortalama operasyon süresi 145 dakika (48-540), ortalama kan kaybı 135 ml (50-450), ortalama hastanede kalış süresi 3.5 gün (1-17) ve ortalama kateterizasyon süresi 8.8 gün (6-17) idi. 19 hastaya (%7)

perioperatif veya postoperatif dönemde kan transfüzyonu ihtiyacı doğdu. Vakaların %66.9'sinde patolojik evre pT2 ve %33'ünde pT3 olarak raporlandı. Toplam cerrahi sınır pozitifliği oranı %8.5 ortalama 31 aylık takip süresinde biyokimyasal rekürrens %6.6 idi. 1. Yıllık takipte hastaların %90'ı kontinans, %6'sının minimal stres inkontinans (1ped/gün) ve hastaların sadece %4'ünün cerrahi girişin gerektirecek düzeyde inkontinansı mevcuttu. Potens sağlamaya uygun olan hastaların %60'ında potens izlendi.

Sonuç: LRP teknik olarak iyi tanımlanmış, iyi onkolojik ve fonksiyonel sonuçlar sağlayan bir prosedürdür.

Anahtar Kelimeler: Laparoskopik radikal prostatektomi, kontinans, potens

PSS-036

Açık, laparoskopik ve robotik radikal prostatektomi: tek cerrah deneyimi ile üç tekniğin karşılaştırmalı analizi

Tibet Erdoğan¹, Orçun Çelik³, Murat Akand², İbrahim Duman⁴, Egemen Avcı¹

¹Memorial İstanbul Ataşehir Hastanesi, Üroloji Departmanı Minimal İnvaziv ve Robotik Cerrahi Merkezi, İstanbul

²Selçuklu Üniversitesi, Tıp Fakültesi, Üroloji Anabilim Dalı, Konya

³Kemalpaşa Devlet Hastanesi, Üroloji Kliniği, İzmir

⁴MedicalPark Antalya Hastanesi, Üroloji Departmanı, Antalya

Amaç: Organa sınırlı prostat kanserinin tedavisinde radikal prostatektomi (RP) günümüzde 3 teknik ile gerçekleştirilmektedir. Farklı avantaj ve dezavantajları ile açık, laparoskopik ve robotik RP hakkında karşılaştırmalı seriler olmasına rağmen, tek bir cerrahın bu üç teknikte gerçekleştirdiği tedavi sonuçlarının karşılaştırılması oldukça sınırlı sayıdadır. Bu çalışmada tek cerrah tarafından gerçekleştirilmiş açık, laparoskopik ve

tınlmalı seriler olmasına rağmen, tek bir cerrahın bu üç teknikte gerçekleştirdiği tedavi sonuçlarının karşılaştırılması oldukça sınırlı sayıdadır. Bu çalışmada tek cerrah tarafından gerçekleştirilmiş açık, laparoskopik ve

Tablo 1:

	1999-2003 Açık RP (n:50)	2004-2010 Laparoskopik RP (n:50)	2010-2011 Robotik RP (n:50)	
Yaş (yıl)	65	64	58	0.446
PSA (ng/ml)	7.5	7.0	8.0	0.528
Ameliyat (dk.)	255	165*	187.5*	<0.0002
Kan kaybı (ml)	600	400§	150§	<0.0001
Sonda (gün)	16	7**	7**	<0.0001
Spesimen (gr)	45	46	40	0.274
Tümör (%cc)	3.3	2.1	2.5	0.206

§<0.05; *>0.05; **>0.05

robotik RP sonuçları karşılaştırılmıştır.

Gereç-Yöntem: Farklı tarihlerde ancak sırasıyla açık (50), laparoskopik (324) ve robotik (67) RP uygulaması gerçekleştirmiş olan cerrahın açık cerrahideki sayısı kadar yaş ve PSA değeri ile çapraz eşleştirme ile seçilen laparoskopik ve robotik RP uygulanan olgular karşılaştırmalı değerlendirmeye alınmıştır. Tek bir cerrah tarafından gerçekleştirilen açık RP (n:50), laparoskopik RP (n:50) ve robotik RP (n:50) retrospektif olarak incelenen operatif ve patolojik verileri tek yönlü ANOVA yöntemi ile karşılaştırılmıştır.

Bulgular: Hastaların gerçekleştirildiği cerrahi tedavi dönemleri ile operatif verileri tabloda özetlenmiştir. Özellikle ameliyat ve üretral sonda kalış süresi ve kan kaybında açık

RP açısından anlamlı dezavantaj söz konusu olarak tespit edilmişken, patolojik açıdan organa sınırlı olgularda (pT2) cerrahi sınırdaki tümör pozitifliği açısından anlamlı bir farkın olmadığı gözlenmiştir (%12 vs %6 vs. %8).

Sonuç: Belirli bir öğrenim dönemi olmasına rağmen karşılaştırılmalı incelemelerde, laparoskopik ve robotik cerrahi deneyimi ile operatif ve patolojik veriler açısından anlamlı farklılık söz konusu olmazken, açık RP, patolojik ve onkolojik anlamlı bir avantaj sağlamaksızın, özellikle uzun ameliyat, kateterizasyon ve fazla kan kaybı açısından oldukça dezavantajlı bir cerrahi teknik olarak gözükmektedir.

Anahtar Kelimeler: Prostat kanseri, radikal prostatektomi, laparoskopi, robotik cerrahi

PSS-038

Robot yardımcı laparoskopik radikal prostatektomi yapılan hastalarda prostat büyüklüğünün cerrahi, onkolojik ve fonksiyonel sonuçlara etkisi

Apostolos Labanaris¹, Ali Egemen Avci², Vahudin Zugor¹, Christian Wagner¹, Tibet Erdoğan², Jorn H. Witt¹

¹European Robotic Institute, St. Antonius Medical Center, Gronau, Almanya

²Memorial İstanbul Ataşehir Hastanesi, İstanbul, Türkiye

Giriş-Amaç: Robot yardımcı laparoskopik radikal prostatektomi (RARP) yapılan büyük prostatlı hastaların deneyimli robotik cerrahlar da bile zorlanma oluşturma bileceği düşünülmektedir. Bu çalışmanın amacı, prostat büyüklüğünün cerrahi, onkolojik ve fonksiyonel sonuçlara olan etkisini değerlendirmektir.

Gereç-Yöntem: Kliniğimizde Şubat 2006 - Nisan 2010 arası RARP yapılan 2000 hasta retrospektif olarak incelendi. Hastalar prostat büyüklüğüne göre 3 gruba ayrıldı (<50 gr, 50-80 gr, >80 gr). Ve bu üç gruba birbiriyle karşılaştırıldı. Neoadjuvan hormonoterapi, radyasyon tedavisi ve TUR-P öyküsü olan hastalar

Tablo 1: Prostat boyutunun RARP operasyonuna etkisi

Sonuçlar	Prostat<50gr	Prostat 50-80gr	Prostat>80gr
Hasta	N=753(45,1%)	N=663(39,7%)	N=251(15,2%)
Yaş(median)	62	64	66
BMI(median)	26,5 kg/m ²	26,8 kg/m ²	27,1 kg/m ²
Prostat büyüklüğü	39,5gr	60,5gr	117,7gr
PSA(median)	9,8%	11,2%	12,3%
NVB koruma oranı	65,3%	70,2%	65,6%
Gleason skor			
<7	39,6%	43,1%	56,3%
=7	50,4%	46,1%	33,1%
>7	10%	10,8%	11,6%
Organa sınırlı	71,1%	72,6%	78,1%
Ekstraprostatik yayılım	28,9%	27,4%	21,9%
Spesmende tümör yüzdesi	16,2%	16,8%	14,4%
Pozitif cerrahi sınır	9,3%	7,2%	5,2%
Kan kaybı(median)	144ml	161ml	189ml
Operasyon zamanı	142dk	146dk	183dk
Minor komplikasyon	13,1%	12,1%	11,6%
Major komplikasyon	1,1%	0,8%	1,9%
Kontinans	92,3%	92,1%	89,6%
Ereksiyon	66,3%	67,1%	65,2%

çalışmadan çıkarıldı. Gruplar birbiriyle yaş,vücut kitle indeksi (BMI), prostat büyüklüğü, PSA değeri,bilateral nörovasküler demet korunması, gleason skor, patolojik evre, cerrahi sınır pozitifliği, spesmende kanser bulma oranı, yaklaşık kan kaybı, minor ve major komplikasyon oranı, ciltten cilde operasyon zamanı,kontinans (hiç ped kullanmama) ve potens (fosfodiasteraz inhibitörleri ile ya da değil penetrasyona yeterli ereksiyon) açısından karşılaştırıldı.

Sonuçlar: 1667 hasta çalışmaya dahil edildi. Hastaların özellikleri tabloda belirtildi. Parametreler analiz edildiğinde patolojik evre (p<0,05), gleason skor

(p<0,005), cerrahi sınır pozitifliği (p<0,05) ve operasyon zamanı (p<0,001) arasında istatistiksel anlamlı fark saptandı.Fonksiyonel sonuçlarda anlamlı fark bulunmadı.

Tartışma: Büyük prostat (>80gr), RARP yapılan hastalarda uzamış operasyon süresine rağmen cerrahi ve fonksiyonel sonuçlar açısından dezavantaj yaratmamaktadır.Ayrıca cerrahi sınır pozitifliği oranı küçük (>50gr) ve orta (50-80gr) prostatlara göre istatistiksel anlamlı olarak daha az bulunmuştur.

Anahtar Kelimeler: Robot, prostat ca, prostat büyüklüğü

PSS-040

Laproskopik radikal sistektomi: orta dönem operasyonel ve onkolojik sonuçlar

*Tzevat Tefik, Öner Şanlı, Emre Salabaş, Feyyaz Ural, Serkan Karakuş, Mohammed Khodr, Necdet Aras, Cavit Özsoy
İstanbul Üniversitesi, İstanbul Tıp Fakültesi, Üroloji Anabilim Dalı, İstanbul*

Amaç: Bu prospektif araştırmanın amacı laparoskopik radikal sistektomi (LRS) ile açık radikal sistektomi

(ARS) operasyonlarını karşılaştırmak ve mesane kanseri tedavisindeki rolünü belirlemektir.

Gereç-Yöntem: Ocak 2008 ile Haziran 2011 yılları arasında, 89 hastaya kas invaziv mesane kanseri tanısı konulmuş ve radikal sistektomi operasyonu yapılmıştır (LRS: 21 vaka, ARS: 68 vaka). LRS'de üriner diversion göbek altı medyan insizyon ile ekstrakorporal olarak yapılmıştır. LRS ve ARS'de hastaların demografik verileri, bazal özellikleri, perioperatif parametreler ve postoperatif onkolojik sonuçları değerlendirilip, kendi aralarında karşılaştırılmıştır.

Bulgular: Her 2 grup arasında yaş, cinsiyet, vücut kitle indeksi, geçirilmiş abdominal cerrahi, ASA skorları ve patolojik tümör evreleri arasında istatistiksel olarak anlamlı bir fark bulunmamıştır. LRS'de ARS'ye göre daha küçük insizyon (9.5 ± 2.8 vs. 18.4 ± 3.9 cm, $p < 0.005$), daha uzun operasyon süresi [280.0 ± 77.5 (150-490) vs. 258 ± 89.1 , (120-480) $p < 0.005$] benzer hastanede kalış

süresi (11 ± 6.7 vs. 12 ± 8.7 , $p = 0.145$) saptanmıştır. Aynı zamanda, ortalama kan kaybı, transfüzyon miktarı, oral alım, potasyum kaybı ve komplikasyon oranları (minor ve major) arasında istatistiksel olarak anlamlı fark bulunmamıştır. ARS'de ortalama 14 ± 3.0 (0-14) aylık takip süresi sonunda TS ve KSS oranları %67.6 ve %70.5; LRS'de ortalama 21 ± 10.5 (6-39) aylık takip süresi sonunda TS ve KSS oranları %68 olarak bulunmuştur. Bu 2 grup arasında istatistiksel olarak anlamlı fark bulunmamıştır.

Sonuç: Çalışmamızda LRS cerrahinin ARS'ye göre daha iyi kozmetik sonuçlar ve daha uzun operasyon süresi ile sonuçlanırken, orta vadede onkolojik sonuçlar ve cerrahi komplikasyonlar açısından anlamlı fark olmadığı ortaya konulmuştur.

Anahtar Kelimeler: Laparoskopik radikal sistektomi, açık radikal sistektomi, onkolojik takip

PSS-041

Robot yardımlı laparoskopik radikal prostatektomi: 204 vakalık sonuçlarımız

*Ali İhsan Taşçı, Alper Bitkin, Yusuf Özlem İlbey, Volkan Tuğcu, Erkan Sönmezay, Hakan Polat
Bakırköy Dr. Sadi Konuk Eğitim ve Araştırma Hastanesi, Üroloji Kliniği, İstanbul*

Amaç: Robot yardımlı laparoskopik radikal prostatektomi lokalize prostat kanserin tedavisinde giderek artan bir sıklıkta kullanılmaktadır. Bu çalışmada 204 olgudaki deneyimimiz ve bu olguların erken dönem sonuçları sunulmuştur.

Vaka: Ağustos 2009 ve Ağustos 2011 arasında organa sınırlı prostat kanserli 204 hastaya robot yardımlı laparoskopik radikal prostatektomi (RALP) operasyonu uygulandı. Ortalama yaş 60.8 (45-76), ortalama preoperatif PSA değeri 8,7 (1,3-33) ng/ml olarak saptanmıştır. Gleason's skoru 6,29 (4-9), ortalama prostat volümü 40,3 (15-115) ml olarak bulunmuştur. RALP 4-arm da Vinci® SI HD sistem kullanılarak 5 portlu transperitoneal yaklaşım ile gerçekleştirildi. Ortalama takip süresi 9,2 (1-24) aydır.

Ortalama operasyon süresi 156,6 (75-360) dakika ve

ortalama kan kaybı miktarı 167,2 (60-800) cc'dir. 138 hastaya bilateral, 27 hastaya unilateral sinir koruyucu teknik uygulandı. Clavien sınıflandırma sistemine göre 11 hastada grade 1-2 perioperatif komplikasyon saptandı (%5,3). Postoperatif 5 (%2,4) hastada kan transfüzyon ihtiyacı oluştu. 1 hastada operasyon robottaki teknik problemlerden dolayı standart laparoskopik olarak tamamlandı. Hiçbir vakada açık operasyona geçiş olmadı. Ortalama dren alınma süresi 3 (2-15) gün, ortalama hastanede kalış süresi ise 3,7 (2-18) gün olarak saptanmıştır. Üretral katater ortalama postoperatif 8,25 (6-20) günde çıkarıldı. Cerrahi marjin pozitifliği 23 (%11,2) hastada saptandı. 46 hasta 6 ay, 65 hasta 12 ay takip edildi. RALP sonrası kontinans oranları kateter çekildikten hemen sonra ve 1,3,6,12. aylarda sırasıyla %28.9, %67.1, %84,2 %91.8 ve %96.9 olarak saptandı. Takipler esnasında anas-

tomoz darlığı ve üriner retansiyon izlenmedi.

Sonuç: Robot yardımlı laproskopik radikal prostatektomi lokalize prostat kanser tedavisinde güvenli ve uygulanabilir bir tekniktir. Bizim başlangıç deneyimle-

rimiz bu kısa dönem sonuçlarının oldukça umut verici olduğunu göstermektedir.

Anahtar Kelimeler: Prostat kanseri, radikal prostatektomi, robotik cerrahi

PSS-042

Açık ve laproskopik radikal sistoprostatektomi ve ortotopik diversiyon yapılan hastaların sonuçlarının karşılaştırılması: tek cerrah deneyimi

Orçun Çelik¹, Murat Akand², İbrahim Duman³, Tibet Erdoğan⁴

¹Kemalpaşa Devlet Hastanesi, Üroloji Bölümü, İzmir

²Selçuk Üniversitesi Seçuklu Tıp Fakültesi, Üroloji Anabilim Dalı, Konya

³Medical Park Antalya Hastanesi, Üroloji Bölümü, Antalya

⁴Memorial İstanbul Ataşehir Hastanesi, Üroloji Bölümü, İstanbul

Amaç: Tek cerrah tarafından yapılan açık ve laproskopik radikal sistoprostatektomi ve ortotopik üriner diversiyon operasyonunun verilerinin karşılaştırılması amaçlandı.

Gereç-Yöntem: Şubat 2008 ile Aralık 2009 arasında yapılan mesane kanseri nedeni ile aynı cerrah tarafından yapılan 15 açık ve 15 laproskopik vakanın demografik verileri, intra-operatif ve post-operatif verileri karşılaştırıldı.

Bulgular: Hastaların demografik verileri (yaş, cinsiyet, ırk ve vücut kitle indeksi) arasında fark saptanmadı. Laproskopik hasta grubunda 9 hastanın pre-operatif tümör evreleri T2G3, 6 hastanın T1G3 idi. Açık grupta ise 5 T2G3, 5 T2G2, 5 T1G3 saptandı. Ortalama kan kaybı laproskopik grupta 263 mL, açık grupta ise 353 mL olarak saptandı ($p>0,05$). Ortalama operasyon süreleri arasında anlamlı fark saptanmadı (367 dk/345 dk). Ortalama hastanede kalış süreleri, üreteral kateteri-

zasyon süresi, üretral kateter kalış süresi açısından her iki grup arasında anlamlı fark saptanmadı. Erken dönem komplikasyon olarak laproskopik grupta 2 hastada anastomoz kaçağı, 3 hastada ileus tablosu izlendi. Açık grupta ise 1 hastada ileum segment nekrozu, 2 hastada post-op ileus, 1 hastada anastomoz kaçağı saptandı. Geç dönem komplikasyon olarak laproskopik grupta 1 hastada anastomoz darlığı, açık grupta ise 1 hastada vezikointestinal fistül saptandı.

Sonuç: Laproskopik radikal sistoprostatektomi+ ortotopik üriner diversiyonun intra-operatif ve post-operatif sonuçları açık prosedür ile karşılaştırılabilir düzeyde olup, uzun dönem takip ve çok sayılı hasta çalışmaları fonksiyonel ve onkolojik karşılaştırmaya katkıda bulunacaktır.

Anahtar Kelimeler: Açık cerrahi, laproskopik cerrahi, mesane tümörü, ortotopik üriner diversiyon, radikal sistoprostatektomi

PSS-045**Laparoskopik radikal prostatektomi ve robotik radikal prostatektomi serilerimizin erken dönem sonuçlarının karşılaştırılması**

*Ali İhsan Taşçı, Volkan Tuğcu, Hakan Polat, Alper Bitkin, Yusuf Özlem İlbey
Bakırköy Dr. Sadi Konuk Eğitim ve Araştırma Hastanesi, Üroloji Kliniği, İstanbul*

Amaç: Laparoskopik cerrahi, lokalize prostat kanseri tedavisinde konvansiyonel açık cerrahinin iyi bir alternatifidir. Son yıllarda robotik cerrahi tedavi seçenekleri arasında yerini almıştır. Bu çalışmada kliniğimizde yapılan laparoskopik radikal prostatektomi (LRP) ve robotik radikal prostatektomi (RRP) olgularının operatif verilerini ve erken dönem sonuçlarını karşılaştırdık.

Yöntem: Kliniğimizde lokalize prostat kanseri nedeni ile Aralık-2006 ve Ağustos-2011 tarihleri arasında yapılan 124 Laparoskopik Radikal Prostatektomi ve Ağustos-2009 ve Ağustos-2011 tarihleri arasında yapılan 204 Robot yardımcı Radikal Prostatektomi serilerinin erken dönem verileri karşılaştırıldı.

Bulgular: Preoperatif değerlendirmede LRP grubunun ortalama yaş ve PSA düzeyleri RRP grubuna göre yüksek iken, ortalama Gleason skorları benzerdi. LRP grubunda ortalama operasyon süresi, operasyon esnasındaki ortalama kan kaybı, transfüzyon oranı, hasta-

nede kalış süresi ve ortalama kateterizasyon süresi RRP grubuna göre anlamlı olarak yüksek idi. LRP grubunda bir olguda mesane perforasyonu nedeni ile açık opereasyona geçilirken, RRP grubunda hiçbir olguda açık opereasyona geçilme gereksinimi olmadı. LRP grubunda sinir koruyucu cerrahi oranı %26 (33), RRP grubunda %81(165) idi. LRP grubunda 5 (%4) olguda, RRP grubunda ise 23 (%11,2) olguda cerrahi sınır pozitif idi.

Sonuç: Kliniğimizde laparoskopik cerrahi öğrenme eğrisi tamamlandıktan sonra robotik cerrahiye geçilmiş olması bu karşılaştırmanın sonuçlarını etkilemiş olabilir. Robotik cerrahinin öğrenme eğrisinin kısa olması bir avantajken maliyet açısından laparoskopik cerrahi daha avantajlıdır. Her iki yöntemin onkolojik ve fonksiyonel sonuçlarını karşılaştırmak için daha uzun takip süreli ve prospektif-randomize çalışmalara gereksinim vardır.

Anahtar Kelimeler: Laparoskopi, prostat, robotik cerrahi

PSS-048**Ekstraperitoneal robotik radikal prostatektomi deneyimimiz: transperitoneal yaklaşımımızla karşılaştırmalı teknik analiz**

*Tibet Erdoğan¹, Egemen Avcı¹, Murat Akand²
¹Memorial İstanbul Ataşehir Hastanesi, Üroloji Bölümü, İstanbul
²Selçuk Üniversitesi, Selçuklu Tıp Fakültesi, Üroloji Anabilim Dalı, Konya*

Amaç: Radikal prostatektomi (RP) laparoskopik teknikte transperitoneal ve ekstraperitoneal olarak uygulanmasına rağmen, robotik teknikte genelde transperitoneal yaklaşım tercih edilmektedir. Bu çalışmada, robotik

RP deneyimizdeki ekstraperitoneal ve transperitoneal yaklaşımlarımızdaki sonuçlarımız teknik analiz eşliğinde değerlendirilmiştir.

Vaka: Robotik RP deneyimizdeki 67 olguluk

Tablo 1: Transperitoneal ve ekstraperitoneal robotik radikal prostatektomi yapılan hastaların verileri

	Transperitoneal (n:5)	Ekstraperitoneal (n:5)
Yaş (yıl)	61.1	55.8
VKİ (kg/m ²)	27.1	23.8
Prostat ağırlığı (gr)	53	54
PSA (ng/mL)	4.5	5.5
NVD koruma (%)	80	80
Gleason skor<7 (%)	100	100
Organa sınırlı hastalık (%)	80	100
(+) cerrahi sınır (%)	20	-
Tahmini kan kaybı (mL)	138	157
Konsol süresi (dakika)	185	205
Ameliyat süresi (dakika)	223	270
Kateterizasyon süresi (gün)	6.4	7.2
Hospitalizasyon süresi (gün)	3.8	3.8
Minör komplikasyon	1	-
Majör komplikasyon	-	-
Erken kontinans oranı (<3ay) (%)	80	100
Erken ereksiyon oranı (<3ay) (%)	40	40

serimizin (ortalama yaş:61) retrospektif değerlendirilmesinde ekstraperitoneal robotik RP uygulanan hastalarımızın operatif (ameliyat süresi, yaklaşık kan kaybı, sonda kalma süresi, hastanede kalma süresi, komplikasyon), onkolojik (patolojik evre, cerrahi sınır durumu) ve fonksiyonel (ereksiyon ve kontinans) sonuçları karşılaştırılmalı olarak değerlendirilmeye alındı.

Edindiğimiz transperitoneal robotik RP ve öncesinde sahip olduğumuz ekstraperitoneal laproskopik RP deneyimimiz ile, randomize seçilmiş 5 olgumuza ekstraperitoneal robotik RP uygulandı. Elde edilen tüm

veriler, transperitoneal robotik RP uygulanan son 5 hastanın verileri ile karşılaştırıldı.

Sonuç: Ekstraperitoneal robotik RP hastaların ameliyat sonrasında erken oral gıda alımı ve barsaklarla temas riskinin olmaması avantajlarına sahipken, beklendiğinin aksine transperitonealdeki gibi geniş alanda cerrahi gerçekleştirilebilmektedir. Ancak bu alanın preparasyonundaki hazırlık aşaması transperitoneal yaklaşıma göre uzun olmaktadır.

Anahtar Kelimeler: Ekstraperitoneal, prostat kanseri, radikal prostatektomi, robotik cerrahi, transperitoneal

PSS-051

Robot yardımcı laproskopik prostatektomi sırasında pelvik lenf nodu disseksiyonu: preoperatif ve postoperatif bulguların karşılaştırılması

Mehmet Selçuk Keskin¹, İltter Tüfek¹, Ali Rıza Kural², Fatih Atıç³, Haluk Akpınar³, Can Öbek⁴

¹İstanbul Acıbadem Üniversitesi, İstanbul,

²Maslak Acıbadem Hastanesi, İstanbul

³İstanbul Bilim Üniversitesi, İstanbul,

⁴İstanbul Üniversitesi Cerrahpaşa Tıp Fakültesi, İstanbul

Giriş: Pelvik lenf nodu disseksiyonu (PLND) lenf nodu metastazını saptamada en güvenilir yöntemdir. Bu

çalışmada robot yardımcı laproskopik radikal prostatektomi (RYRP) sırasında PLND uygulanan ve uygulanma-

Tablo 1: Perop-postop hasta bulguları

	RYRP (300 hst)	RYRP+PLND (176 hst)
Operasyon süresi (dk)	172.5 (75-420)	189.6 (105-390)
Perop-postop. komplikasyon	10 (%3.0)	7 (%3.9)
Hastanede kalış süresi (ort)	3.8 gün	4.8 gün
PSA (ort)	5.61 (1-16) ng/ml	10.29 (1-40) ng/ml
Kan kaybı (ort)	318.7 ml	268.2 ml
Gleason skor (ortanca)	6.1 (5-7)	6.8 (5-9)

yan hastaların bulguları karşılaştırılmıştır.

Gereç-Yöntem: Mart 2005 ve Temmuz 2011 tarihleri arasında kliniğimizde 300 hastaya RYRP, 176 hastaya RYRP+PLND uygulandı. PLND grubunda 11 hastaya (ilk 70 hastada) standart, 165 hastaya genişletilmiş PLND yapıldı. Hastaların karşılaştırmalı bulguları Tablo-1'de sunulmaktadır.

Sonuçlar: Standart PLND grubunda ortalama 4 (2-6), genişletilmiş PLND grubunda 15 (7-47) lenf nodu çıkarıldı. Lenf nodu pozitifliği standart ve genişletilmiş PLND grubunda sırasıyla %9 (1/11) ve %12.7 (21/165) olarak bulundu. Ortalama PSA ve pozitif cerrahi sınır (PCS)

oranı lenf nodu metastazı (+) ve (-) olan hastalarda sırasıyla 11.8 ng/ml ve %45 ve 9.8 ng/ml ve %11.1 olarak saptandı. Cerrahi sınır (+) hasta grubunda, lenf nodu metastazı (+) ve (-) hastalarda pT3 oranı sırasıyla 8/9 (%88.8) ve 12/18 (%66.6) olarak bulundu.

Yorum: Genişletilmiş PLND, RYRP sırasında kabul edilebilir komplikasyon oranları ve kan kaybı ile güvenle uygulanabilir. Çıkarılan lenf nodu sayıları açık serilerle benzerdir. PLND grubunda komplikasyon oranları benzerken, hastanede kalış süresi daha uzundur.

Anahtar Kelimeler: Prostat, kanser, robot, radikal prostatektomi, pelvik lenf nodu disseksiyonu

PSS-075

Robot yardımcı laparoskopik radikal prostatektomi yapılan gleason skor 8 ve üzeri hastaların cerrahi, onkolojik ve fonksiyonel sonuçları

Ali Egemen Avcı¹, Vahudin Zugor², Tibet Erdoğan¹, Jorn H. Witt², Apostolos Labanaris²

¹Memorial İstanbul Ataşehir Hastanesi, İstanbul

²European Robotic Institute, St. Antonius Medical Center, Gronau, Almanya

Giriş-Amaç: Son yıllarda robot yardımcı laparoskopik radikal prostatektominin daha popüler olmasıyla ve elde edilen deneyimlerin artmasıyla beraber seçilen vakaların zorluk derecesi de genişletilmiştir. Bu çalışmanın amacı robotik prostatektomi yapılan gleason skor 8 ve üstü hastaların cerrahi, onkolojik ve fonksiyonel sonuçlarını değerlendirmektir.

Materyal-Metod: Kliniğimizde Şubat 2006 - Nisan 2010 arası ameliyat edilen 2000 hastanın kayıtları retrospektif olarak incelenmiştir. Toplam 137 hasta glea-

son skor 8 ve üzeri bulunmuştur. Bu grup, diğer hastalarla yaş, vücut kitle indeksi (BMI), prostat ağırlığı, PSA değeri, prostat spesmeninde kanser bulunma yüzdesi, operasyon zamanı, ortalama kan kaybı, minor (Clavien I-IIIa derece) ve major (Clavien IIIb-IVa) komplikasyon oranı, kateterizasyon süresi, lenf nodu varlığı, cerrahi sınır pozitifliği ve idrar kaçırma durumlarına göre karşılaştırıldı.

Sonuç: Hastaların 1. grupta (kontrol) 2. gruba (gleason skor 8 ve üstü) göre ortalama yaşı 63/65,

BMI 26,7 kg/m² / 28,3 kg/m² ve ortalama prostat ağırlığı 56,1gr/52,5gr., ortalama operasyon zamanı 156min/156min, ortalama kan kaybı 160ml/166ml, minor komplikasyon %11,4/%13,7, major komplikasyon %1,3/%1,4, ortalama kateterizasyon zamanı 5,5gün/7,1gün, 1 sene sonunda kontinans %92,8/%90,5 olup istatistiksel anlamlı fark saptanmadı. PSA değeri 10,3ng/ml/20,8ng/ml (p<0,05), organ sınırlı hastalık %73,5/18,9 (p<0,001), ekstraprostatik yayılım %25,2/81,1 (p<0,001), prostat spesmeninde kanser bulma oranı %16,1/%38,2 (p<0,05), cerrahi sınır pozitifliği %8,9/%32,8 (p<0,001), pozitif

lenf nodu %3,2/%19,7 (p<0,05) arasında istatistiksel anlamlı fark bulundu.

Tartışma: Bizim bulgularımıza göre robot yardımcı radikal prostatektomi, gleason skor 8 ve üstü hastalarda iyi fonksiyonel sonuçları ve sınırlı komplikasyon oranı ile güvenli bir cerrahi girişimdir. Hastalar cerrahi sınır pozitifliğinin olası riskleri açısından operasyon öncesi bilgilendirilmelidir. Bu onkolojik sonuçlara göre biz bu grupta hastalarda robot yardımcı radikal prostatektomi açısından bir kontrendikasyon olduğunu düşünmemekteyiz.

Anahtar Kelimeler: Robot, prostat ca, gleason skor

PSS-076

Laparoendoscopic single site (LESS) radikal prostatektomi: ilk deneyim

Volkan Tuğcu, Bircan Mutlu, Hakan Polat, Ali İhsan Taşçı

Bakırköy Dr. Sadi Konuk Eğitim ve Araştırma Hastanesi, Üroloji Kliniği, İstanbul

Amaç: Lokalize prostat kanserli dört hastada periumbilikal SILS port ile gerçekleştirilen laparoskopik radikal prostatektomi deneyimimizi sunmak.

Gereç-Yöntem: Erken evre, lokalize prostat adenokarsinomu (T1c) tanısı konan dört hastaya laparoskopik radikal prostatektomi planlandı. Operasyon, periumbilikal bölgeye yerleştirilen SILS port ve sağ iliak bölgeye yerleştirilen ilave bir port ile transperitoneal olarak yapıldı.

Bulgular: Operasyon ortalama 280±14 dakikada tamamlandı. Operasyon süresince ortalama kan kaybı 450±108 ml olup hiçbir hastaya transfüzyon yapılmadı. Ortalama dren çekilme zamanı post op 2.5±0.5 gün olan hastaların hiçbirinde intraoperatif veya postoperatif herhangi bir komplikasyon gelişmedi. Patoloji sonu-

cunda cerrahi sınır tüm hastalarda negatif geldi (Tablo 1). 1. ay kontrolünde iki hastada günde bir ped islatan stres inkontinans mevcutken, 6. ay kontrollerinde tüm hastalar tam kontinans idi.

Sonuç: İlave portlu laparoendoscopic single site (LESS) radikal prostatektomi, ürolojik cerrahide gelişmekte olan bir tedavi yöntemidir. Artan tecrübe ve gelişen teknoloji ile yöntemin uygulanabilirliği artacaktır. Etkinlik ve güvenilirliğin belirlenmesi için daha büyük hasta serilerini içeren çok merkezli, karşılaştırmalı çalışmalara ihtiyaç vardır.

Anahtar Kelimeler: Laparoskopi, laparoendoscopic single site, LESS, prostat kanseri, radikal prostatektomi, tek port

VS-029

Ön tanısı urakus tümörlü olguda tümör rezeksiyonu ve parsiyel sistektomi

*Volkan Tuğcu, Ali İhsan Taşçı, Doğukan Sökmen, Bircan Mutlu
Bakırköy Eğitim ve Araştırma Hastanesi, Üroloji Kliniği, İstanbul*

Amaç: Bu videoda batın ön duvarından mesaneye uzanım gösteren urakus tümörü ön tanısıyla tümör eksizyonu ve parsiyel sistektomi operasyonu yapılan olguyu sunmak.

Yöntem: 51 yaşında, geçirilmiş perfore appendektomili, kadın hasta, bulantı, kusma ve karın ağrısı şikayetleri sebebiyle yapılan tetkiklerde batın ön duvarından mesaneye uzanım gösteren kitlesel lezyon saptanması üzerine 4 portlu transperitoneal yaklaşım ile laparoskopik tümör eksizyonu ve parsiyel sistektomi yapıldı.

Bulgular: Operasyon süresi:180 dk. Operasyon

esnasındaki kan kaybı yaklaşık 100 cc. Perioperatif ve postoperatif komplikasyon olmadı. Dren postoperatif 2.gün alınarak hasta aynı gün taburcu edildi. Üretral katater postoperatif 10.gün çıkarıldı.

Sonuç: Urakus tümörü ön tanısıyla barsak ve mesaneyi indante eden kitlesel lezyonun daha önce geçirilmiş appendektomiye bağlı granüloamatöz bir process olduğu ayrıca laparoskopik cerrahi sekonder olgularda da başarılı bir yöntemdir.

Anahtar Kelimeler: Urakus, urakus tümörü, perfore appendiks

VS-030

Robotik radikal sistoprostatektomi ve ileumdan yeni mesane diversiyonu: adım adım tekniğimiz

Tibet Erdoğan¹, Murat Akand², Egemen Avcı¹

¹Memorial İstanbul Ataşehir Hastanesi, Üroloji Bölümü, İstanbul

²Selçuk Üniversitesi, Selçuklu Tıp Fakültesi, Üroloji Anabilim Dalı, Konya

Amaç: Üroonkolojik laparoskopik cerrahiyle edindiğimiz tecrübe sonrasında uyguladığımız robotik radikal sistoprostatektomi ve ileumdan yeni mesane rekonstrüksiyonu tekniğimiz sunulmaktadır.

Vaka: 9x5.5 cm'lik organa sınırlı mesane kanseri nedeniyle radikal sistoprostatektomi planlanan 61 yaşındaki erkek hastaya düşük litotomi ve 40° Trendelenburg pozisyonunda 2 adet 12 mm'lik, 3 adet 8 mm'lik porttan 0° optikle cerrahi gerçekleştirildi. Rutin laparoskopik cerrahideki gibi, sağ-sol periumblikal ligamentlerden periton insizyonu ile ureterler bulundu. Eksternal, internal, ana iliak, obturator lenfadenektomi sonrası tüm iliak damarsal yapılar ortaya konuldu. Sağ-sol medi-

al umblikal ligamentler hipogastrik arter seviyesinden bağlandı. Sağ-sol superior mesane pedikülü ayrıldıktan sonra ureterler kapatıldı, mesaneden ayrıldı. Üreter alt uçlarından "frozen section" için örnek alındı. Rektum ile mesane-prostat arası tümüyle diseke edildi. Sağ-sol inferior pediküller kontrol edildi. İnterfasial teknikle penil damar sinir demeti korunarak ayrıldı. Endopelvik fascia açıldıktan sonra üretra kesildi. Spesimen supraumblikal 4 cm'lik insizyondan çıkartıldı. Bu insizyondan dışarı alınan 45 cm'lik ileum segmentinden Abol-Enein tekniğine göre yeni mesane oluşturuldu; üreter anastomozu yapıldı. İntrakorporeal alana alınan ileal mesanenin mesane boynu ile üretra kontinü 3/0 monocryl'le anas-

tomoze edildi. Toplam genel anestezi, ameliyat ve konsol süreleri 550, 490, 410 dakikadır. Yaklaşık kan kaybı 150 mL'dir; transfüzyon uygulanmadı. Hopitalizasyon süresi üreter kateter süresi ile aynıdır (7 gün). Postoperatif 14. günde sistografi kontrolüyle sondası alındı. Patolojik değerlendirmede pT1b yüksek grade N0M0 ürotelyal karsinom ve Gleason skor 3+3=6 pT2a insidental prostat adenokarsinomu görüldü. Cerrahi sınırlarda, üreter alt

uçlarında tümör görülmedi. Postoperatif 6. ayda tümüyle kontinan (0 ped/gün), semiereksiyon seviyesinde ereksiyonları mevcut. Oral PDE5İ başlandı.

Sonuç: Robotik radikal sistoprostatektomi cerrahi sürelerde uzama olmaksızın onkolojik güvenle uygulanabilir yöntemdir.

Anahtar Kelimeler: Mesane tümörü, radikal sistoprostatektomi, robotik cerrahi

VS-032

Umbilikal tek insizyon robotik cerrahi ile radikal prostatektomi (TİRC-RP): Türkiye'deki ilk deneyim

Tibet Erdoğru¹, Murat Akand², Egemen Avcı¹

¹Memorial İstanbul Ataşehir Hastanesi, Üroloji Bölümü, İstanbul

²Selçuk Üniversitesi, Selçuklu Tıp Fakültesi, Üroloji Anabilim Dalı, Konya

Amaç: Laparoskopik cerrahi uygulamaları günümüzde tek port cerrahisine doğru yönelmekte ve giderek yoğun şekilde uygulanmaktadır. Ancak tek port cerrahinin robotik teknikle uygulanmasında ciddi sınırlar mevcuttur. Ülkemizde ilk kez uygulanan umbilikal tek insizyondan robotik radikal prostatektomi (TİRC-RP) tekniği ve deneyimimiz sunulmaktadır.

Vaka: Supraumbilikal insizyondan transperitoneal olarak yerleştirilen SILS (Covidien®) trokar ve aynı insizyondan olacak şekilde ancak bu trokarın iki kenarından yerleştirilen robotik iki kol ile intrakorporeal alana girildi. Retrovezikal seminal veziküller 0° robotik optik ve dar açılı robotik iki kol kullanılarak dissekte edildi. Özellikle sinir koruyucu yaklaşım amacıyla termal enerji kullanılmamasına özen gösterildi. Hemostaz ağırlıklı olarak sağ robotik koldan yerleştirilen robotik 10 mm'lik Hem-o-lok klip aplikasyonu ile gerçekleştirildi. Anterior disseksiyon gerçekleştirildikten sonra, mesane boynu disseksiyonu aşamasında 30° optik kullanımına geçildi. Bilateral sinir koruyucu teknik ile TİRC-RP tamamlan-

dıktan sonra, Rocco destek ve van Velthoven anastomoz dikişleri 0° optik ile su geçirmez şekilde gerçekleştirildi.

Anastomoz, cerrah konsol ve total genel anestezi süresi sırasıyla 28, 240 ve 300 dakika olarak gerçekleşti. Kan kaybı 190 mL, hastanede kalış ve üretral kateter süresi 3 ve 6 gündü. Patolojik evre pT2c Gleason skoru 3+4=7 cerrahi sınırda negatif olarak değerlendirildi. Üçüncü ayda PSA <0.01 ng/mL, kontinansı tam (ped kullanmıyor), penil rehabilitasyon tedavisine devam etmektedir.

Sonuç: Ülkemizde TİRC-RP seçilmiş olgularda rahatlıkla ve onkolojik güven ile uygulanabilir. Ancak özellikle asistansın aspirasyon konusunda cerrah ile tam ahenk içinde çalışması ve dar açılı robotik kollar ve optik nedeniyle hareket sınırının daralması en önemli teknik zorlukları oluştururken, tecrübe ile cerrahi sürenin daha kısılacağı ve non-selektif olgularda da rahatlıkla uygulanabileceği düşünülmektedir.

Anahtar Kelimeler: Prostat kanseri, radikal prostatektomi, robotik cerrahi, tek insizyon

VS-033**Laparoskopik radikal sistektomi: Uludağ üniversitesi deneyimi**

*İsmet Yavaşcaoğlu, Yakup Kordan, Hakan Vuruşkan, Kaan Gökçen, Hasan Serkan Doğan
Uludağ Üniversitesi, Tıp Fakültesi, Üroloji Anabilim Dalı, Bursa*

Amaç: Kliniğimizde uygulanan laparoskopik radikal sistektomi (LRS) deneyimlerimizin sunulması

Gereç-Yöntem: Mayıs 2006 - Temmuz 2011 tarihleri arasında laparoskopik LRS, lenfadenektomi ve üri-ner diversiyon uygulanan 88 hasta retrospektif olarak değerlendirildi. Hastaların 81'si erkek, 7'si kadındır. Hastaların ortalama yaşı ise 61,7 (41-90) yıldır.

Bulgular: Ortalama toplam ameliyat süresi 353,1 (210-540) dakika olup laparoskopik sistektomi ve lenfadenektomi ise 210 (90-310) dakika sürmüştür. Sekiz hastada aynı seansta unilateral nefroüretarektomi bir hastada bilateral nefroüretarektomi uygulanmıştır. 79 hastada ileal loop, 9 hastada ortotopik diversiyon uygulanmıştır. Ortalama kan kaybı 254,3 (50-1200) mL olmuş ve altı hastaya operasyon sırasında kan transfüzyonuna gereksinim duyulmuştur. Ameliyat sonrası hastanede yatış süresi ise ortalama 16,03 (7-42) gündür. İntraoperatif dönemde hiçbir hastada komplikasyon gelişmemiş ve açık cerrahiye geçmek gerekmemiştir. Postoperatif erken dönemde ise 11 hastada yüzeysel yara

enfeksiyonu ve dikiş açılması, 3 hastada eviserasyon, 2 hastada enterokutanöz fistül, 1 hastada sepsis, 3 hastada ise uzamış ileus geliştiği görülmüştür. Patolojik değerlendirilmede 68 hastada (%77,2) organa sınırlı (evre pT0/pT1/pT2/pT3a) ve 20 hastada (%22,8) ektravezikal tümör (evrepT3b/pT4) olduğu görülmüştür. Lenf nodu pozitifliğinin 88 hastanın 13'ünde (%14,7) bulunduğu saptanmıştır. 13 hastada lenf nodu pozitifliği, üç hastada histopatolojik olarak yassı hücreli kanser ve bir hastada nöroendokrin karsinom saptanması nedeniyle adjuvan kemoterapi uygulanmıştır. Ortalama 18,7 (1-51) aylık takip süresinde, adjuvan tedavi alan hastalarımız da dâhil olmak üzere, sağkalım oranımız %94,3'dür (83/88). Takip süreci içerisinde hiçbir hastada port yeri ekimi saptanmamıştır.

Sonuç: Kendi klinik deneyimimiz literatürle uyumlu olacak şekilde LRS'nin onkolojik prensiplerden ödün vermeden güvenle yapılabileceğini göstermiştir.

Anahtar Kelimeler: Laparoskopik, mesane tümörü, sistektomi

VS-035**Laparoendoscopic single site (LESS) radikal prostatektomi**

*Volkan Tuğcu, Ali İhsan Taşçı, Bircan Mutlu, Hakan Polat, Yusuf Özlem İlbey
Bakırköy Dr. Sadi Konuk Eğitim ve Araştırma Hastanesi, Üroloji Kliniği, İstanbul*

Amaç: Kliniğimizde lokalize prostat kanserli bir hastaya periumbilikal SILS port (Covidien) ve ilave bir port kullanılarak yapılan laparoskopik radikal prostatektomi videosunu sunmak.

Vaka: 65 yaşında PSA yüksekliği saptanan (8.5ng/

dl) hastaya, yapılan biyopsi sonucu Gleason (3+4):7 prostat adenokarsinom gelmesi üzerine laparoskopik radikal prostatektomi planlandı. Operasyon, periumbilikal bölgeye yerleştirilen SILS port ve sağ iliak bölgeye yerleştirilen ilave bir 5mm port ile yapıldı. Operasyon

295 dakikada tamamlandı. Operasyon süresince kan kaybı yaklaşık 350ml olup hastaya transfüzyon yapılmadı. 2.gün dreni çekilen hasta postoperatif 3. gün taburcu edildi. Üretral kateteri 10. günde çıkarılan hastanın patoloji sonucu evre T2a, Gleason (3+4):7 adenokarsinom, cerrahi sınır negatif olarak geldi. Hastanın 6. haftada yapılan kontrolünde günde bir ped ıslatan inkontinansı mevcuttu. 1. yıl kontrolünde hasta kuru ve sildenafille

yanıtlı ereksiyonu mevcut.

Sonuç: Laparoskopik iki port yaklaşım, ürolojik cerrahide gelişmekte olan bir tedavi yöntemidir. Artan tecrübe ve gelişen teknoloji ile yöntemin uygulanabilirliği artacaktır. Etkinlik ve güvenilirliğin belirlenmesi için karşılaştırmalı çalışmalar yapılması gerekmektedir.

Anahtar Kelimeler: Laparoskopi, radikal prostatektomi, laparoendoscopic single site, LESS, tek port

VS-036

Mesane tümörü nedeniyle sinir koruyucu robotik radikal sistektomi, bilateral genişletilmiş lenf nodu diseksiyonu ve intrakorporeal üriner diversiyon yaptığımız olgular

Abdullah Erdem Canda¹, Ali Fuat Atmaca², Serkan Altınova¹, Ziya Akbulut¹, Mevlana Derya Balbay¹

¹Ankara Atatürk Eğitim ve Araştırma Hastanesi, 1. Üroloji Kliniği, Ankara

²Yıldırım Beyazıt Üniversitesi, Tıp Fakültesi, Üroloji Anabilim Dalı, Ankara

Amaç: Mesane tümörü nedeniyle damar-sinir paketi (DSP) koruyucu robotik radikal sistektomi (RRS), intrakorporeal üriner diversiyon (n=25) ve ekstrakorporeal üriner diversiyon (n=2) yapılan hastalarımızın sonuçları bildirilmiştir.

Geçer-Yöntem: RRS, 25 erkek (23 hastada DSP-koruyucu, 2 hastada DSP-korumasız) ve 2 bayan hastada (DSP-koruyucu) yapılmıştır. 25 hastada bilateral genişletilmiş lenf nodu (LN) diseksiyonu (BGLND) yapılmıştır. Üriner diversiyon olarak intrakorporeal Studer poşu (n=23), intrakorporeal ileal konduit (n=2) ve ekstarkorporeal Studer poşu (n=2) yapılmıştır.

Bulgular: Ortalama operasyon süresi: 9.9 ± 1.4 (7.1-12.4) saat, intraoperatif kan kaybı: 429 ± 257 (100-1200) cc, çıkarılan LN sayısı: 24.8 ± 9.2 (8-46), hastanede kalma süresi: 10.5 ± 6.8 gün (7-36) idi. Postoperatif patolojik evreler: pT0 (n=5), pTis (n=1), pT1 (n=1), pT2a (n=5), pT2b (n=3), pT3a (n=6), pT3b (n=2), pT4a (n=3) ve pT4b (n=1) idi. Perioperatif ölüm:

1 hasta (%3.7) oluştu. Pozitif cerrahi sınır: 1 hasta (pT4b hastalık) saptandı. Pozitif LN: 6 hastada saptandı. İnsidental prostat kanseri: 9 hastada saptandı. Ortalama izlem süresi: 6.3 ± 2.9 (1.8-11.3) ay idi. 3 hasta metastatik hastalık nedeniyle, 1 hasta kardiyak nedenle kaybedildi. Perioperatif (0-30 gün) komplikasyonlar (modifiye Clavien sınıflamasına göre): 9 minör (Derece 1 ve 2) ve 4 majör (Derece 3-5) idi. Postoperatif 31-90 gün komplikasyonlar: 4 minör ve 3 majör idi. Ulaşılan 17 hastanın, 11'i tam kontinan idi. 4 hastada hafif ve 2 hastada şiddetli gündüz inkontinansı vardı.

Sonuç: DSP-koruyucu RRS, BGLND ve intrakorporeal üriner diversiyon komplike robotik ameliyatlardır. Ancak, kabul edilebilir morbidite ve yeterli fonksiyonel sonuçlara sahiptirler. Kısa dönem cerrahi ve patolojik sonuçları tatmin edicidir.

Anahtar Kelimeler: Robotik radikal sistektomi, intrakorporeal üriner diversiyon, sonuçlar, mesane tümörleri

Rekonstrüktif Laproskopik / Robot - Üst Üriner Sistem

Dr. Volkan Tuğcu

Bakırköy Dr. Sadi Konuk Eğitim ve Araştırma Hastanesi, İstanbul

SMART (Small access retroperitoneoskopik teknik)

Bir tane 5mm'lik optik, 2 tane 3 mm lik port kullanılarak canlı laproskopik retroperitoneal pyeloplasti operasyonu gerçekleştirildi (J. Rassweiler)

Kongreye Genel Bakış

- 12 tane sunulu poster
- 2 tane sunusuz poster
- 20 tane video

mevcut idi.

SUNULU POSTERLER

Laparo-endoscopic single site (LESS) nefrektomi: deneyimlerimiz

Volkan Tuğcu ve ark. (Bakırköy Dr. Sadi Konuk Eğitim ve Araştırma Hastanesi)

LESS-BN'in, daha iyi kozmetik sonuç ve minimal postoperatif ağrı ile benign böbrek hastalıklarının tedavisinde rutin olarak kullanılabilir ve ileride konvansiyonel transperitoneal laproskopik-basit nefrektomi'nin yerini alabilecek etkin ve güvenli bir cerrahi işlem olabileceği bildirildi.

Laparo-endoscopic single site (LESS) ile standard laproskopik simple nefrektominin prospektif randomize karşılaştırılması

Volkan Tuğcu ve ark. (Bakırköy Dr. Sadi Konuk Eğitim ve Araştırma Hastanesi) LESS-SN grubunda KTL-SN grubuna göre hem VAS (Visual Analog Scale-Görsel Analog Skala) hem de postoperatif analjezik kullanımı post-op 1, 2 ve 3. günlerde daha düşük bulunduğunu bildirdi.

Tek port piyeloplasti (LESS-P): ilk deneyimlerimiz

Volkan Tuğcu ve ark. (Bakırköy Dr. Sadi Konuk Eğitim ve Araştırma Hastanesi) bu çalışmada 28 has-

taya Anderson-Hynes dismembered piyeloplasti tekniği uyguladılar. Çalışmada ortalama takip süresi 12,6 (2-25) ay, başarı oranı %93 (1 hastada nüks darlık gelişti) olarak kaydedildi.

Çocuklarda laparoendoskopik tek port pyeloplasti deneyimlerimiz

Volkan Tuğcu ve ark. (Bakırköy Dr. Sadi Konuk Eğitim ve Araştırma Hastanesi) çocuk yaş grubundaki 11 hastada laparoendoskopik tek port pyeloplasti operasyonunu gerçekleştirdi. Başarı oranı %100'dü ve tüm hastalarda çok iyi kozmetik sonuç elde edildi.

Semptomatik bosniak 1-2 renal kistlerin koter kullanmadan retroperitoneal laproskopik dekortikasyonu ve erken dönem sonuçlarımız

Eşref Oğuz Güven ve ark. (Ankara Onkoloji Eğitim ve Araştırma Hastanesi) 6 hastaya koter kullanmadan kist eksizyonu yaptılar. Ortalama 65 aylık takip sonunda hiçbir hastada nüks saptanmadığını bildirdiler.

Transperitoneal laproskopik nefrektomilerde enblock ligasyon ve postoperatif arteio-venöz fistül

Mehmet Sinan Atkın ve ark. (Gazi Üniv. Tıp Fakültesi) çalışmalarında 35 hastayı değerlendirdiler. Yapılan BT görüntülemelerde 1 hastada arteriel fazda vena kava inf. içerisinde minimal opak maddeye rastlamışlar.

VİDEOLAR

LESS nefrektomide segmental arter yaralanması

Murat Aslan ve ark. (İzmir Bozyaka E.A.H) gerçekleştirdiği operasyonda arter disseksiyonlarının böbreğe yakın olmamasını vurguladılar.

Laproskopik transabdominal donör nefrektomi

Yakup Kordan ve ark. (Uludağ Üniv. Üroloji A.B.D.)

kloniklerinde toplam 85 Laparoskopik Transabdominal Donör Nefrektomi operasyonu gerçekleştirdi. 2 hastada açık operasyona geçildi. Hastaların birinde postoperatif erken dönem solunum arresti gelişti, hasta entübe edildi, 2 gün sonra ekstübe edildi. Hastaların birinde insizyonel herni gelişti. Laparoskopik donör canlı nefrektominin altın standart olduğu vurgulandı.

Laparoskopik adrenelektomi: Uludağ üniversitesi deneyimi

Yakup Kordan ve ark. (Uludağ Üniv. Üroloji A.B.D.) kliniklerinde 99 hastada toplam 103 Laparoskopik Adrenelektomi operasyonu gerçekleştirdi. 1 olgu retroperitoneal, diğerleri transperitoneal yolla yapıldı. Hastaların birinde distal pankreas yaralanması gerçekleşti. Başka bir komplikasyon görülmedi. Laparoskopik adrenelektominin güvenilir ve etkili olduğunu vurguladılar.

Bifid üriner sistem ve VUR olan non-fonksiyone böbrekli çocuk hastada lap. Transperitoneal nefroüretrektomi

Haluk söylemez ve ark. (Dicle Üniv. Üroloji A.B.D) gerçekleştirdiği operasyonla laparoskopinin güvenilir ve kozmetik açıdan açık cerrahiye göre üstün olduğunu gösterdiler.

Retrokaval üreter nedeniyle yapılan transperitoneal laparoskopik dismembered pyeloplasti

Serdar Aykan ve ark. (Bağcılar E.A.H) nadir görülen bu vakanın laparoskopik olarak yapılabileceğini gösterdiler.

Robotik pyeloplasti

Volkan Tuğcu ve ark. (Bakırköy Dr. Sadi Konuk E.A.H) robotun görüntü kalitesinin üstünlüğünü ve sütür atma kolaylığını vurguladılar.

Robotik cerrahi ile sol transmezenterik pyeloplasti

Tibet Erdoğan ve ark. (Memorial İstanbul Ataşehir Hastanesi) robotik transmezenterik pyeloplasti operasyonunu gösterdiler. Ameliyat sırasında üreter kısa gelirse üreter diseksiyonun yapılamıyacağı, diseksiyon fazla yapılırsa barsağın beslenmesi bozulacağı izleyenler tarafından dile getirildi.

Doku yapıştırıcısı kullanılarak yapılan JJ stentsiz laparoskopik pyeloplasti

Murat Binbay ve ark. (Haseki E.A.H) kullanılan maddenin sadece bir vaka üzerinde uyguladıklarından dolayı güvenilirliği tartışıldı.

Abdominal histerektomi sonrası gelişen üreterovajinal fistül tedavisinde transperitoneal lap. Üreteral reimplantasyon

Volkan Tuğcu ve ark. (Bakırköy Dr. Sadi Konuk E.A.H.) gerçekleştirdiği operasyonla sekonder vakalarda da laparoskopinin uygulanabilirliğini gösterdiler.

Basit laparoskopik üst üriner sistem cerrahisinde majör komplikasyonlar

Afyon Kocatepe Üniv. Tıp Fak., Ankara E.A.H., İzmir Bozyaka E.A.H.'de gerçekleştirilen ayrı operasyonların birinde dalak yaralanması, birinde vena kava yaralanması ve birinde plevra yaralanması sunuldu. Yapılan tartışmalar sonucunda komplikasyon olması halinde konsültan hekimlerin çağrılmasının önemi vurgulandı.

Laparoskopik pyeloplastide yeni bir anastomoz tekniği: tek düğüm çift dikiş

Mert Ali Karadağ ve ark. (Acıbadem Hastanesi, Kayseri) tekniğin kolay uygulanabilir olduğu ve anastomoz süresini kısaltabileceği gösterildi.

Retroperitoneal laparoskopik dismembered pyeloplasti: V-loc sütür tekniği

Fatih Pektaş ve ark. (Afyon Kocatepe Üniv.) tekniğin laparoskopik pyeloplastide özellikle ilk sütürde olmak üzere oluşabilecek düğüm gevşemelerini ortadan kaldırdığını gösterdi. Fakat bu teknikte pelvis ve üreterde zedelenme olabileceği de vurgulandı.

Tek port pyeloplasti

Volkan Tuğcu ve ark. (Bakırköy Dr. Sadi Konuk E.A.H.) gerçekleştirdiği operasyonda minimal invazif bir teknik olan LESS in, standart laparoskopik yöntemin yerini alabileceği ve UPK darlığı tedavisinde yeni bir tedavi seçeneği olabileceğini vurguladılar.

EDİTÖRÜN SEÇTİKLERİ

PSS-024

Laparo-endoscopic single site (LESS) ile standard laparoskopik simple nefrektominin prospektif randomize karşılaştırılması

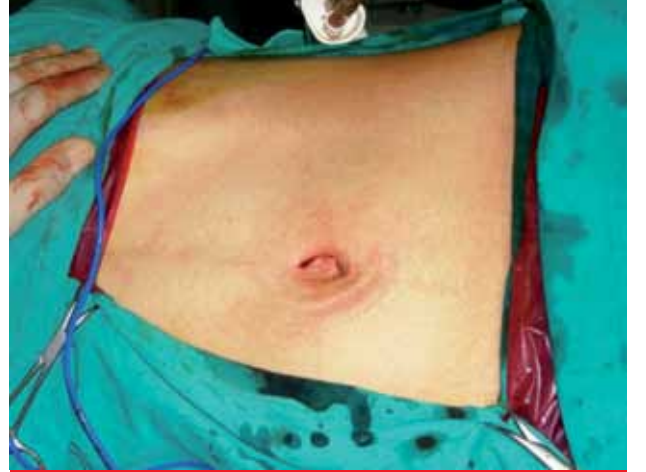Volkan Tuğcu, Yusuf Özlem İlbey, Bircan Mutlu, Ali İhsan Taşçı
Bakırköy Dr. Sadi Konuk Eğitim ve Araştırma Hastanesi, Üroloji Kliniği, İstanbul

Amaç: Laparo-Endoscopic Single-Site Surgery (LESS), son zamanlarda multipl insizyonlara bağlı potansiyel morbiditeyi azaltırken minimal invaziv cerrahinin kozmetik faydasını arttırmak için geliştirilmiştir. Amacımız Laparo-Endoscopic Single-Site simple nefrektomi (LESS-SN) ve konvansiyonel transperitoneal laparoskopik simple nefrektomi (KTL-SN) operasyonlarını karşılaştırmaktır.

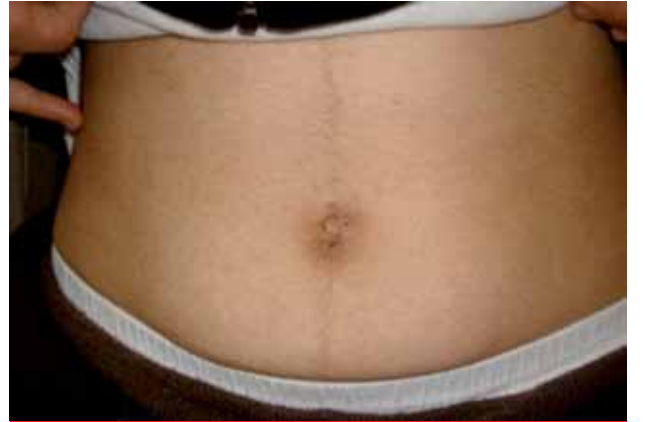Gereç-Yöntem: Aralık 2008 ve Eylül 2009 tarihleri arasında yapılan prospektif, randomize çalışmada simple nefrektomi endikasyonu konan 27 hastaya LESS-SN veya KTL-SN operasyonları uygulandı. Hasta karakteristikleri, perioperatif detaylar ve işe dönüş zamanları kayıt edildi. Postoperatif ağrıları ve analjezik kullanımı da kayıt edildi.

Bulgular: LESS-SN ve KTL-SN grupları arasında ortalama operasyon süresi (117.5 vs. 114 min, $p=0.52$), kan kaybı (50.71 vs. 47.15 mL, $p=0.60$), transfüzyon oranları (heriki grupta da 0%) ve hastanede kalış süreleri (2.07 vs. 2.11 gün, $p=0.74$) açısından anlamlı fark gözlenmedi. KTL-SN grubu ile karşılaştırıldığında normal aktiviteye dönüş zamanı LESS-SN grubunda daha erken idi (13.5 vs. 10.7 gün, $p=0.001$). LESS-SN grubunda KTL-SN grubuna göre hem VAS (Visual Analog Scale-Görsel Analog Skala) hem de postoperatif analjezik kullanımı post-op 1, 2 ve 3.günlerde daha düşüktü. Heriki grupta da intraoperatif veya postoperatif komplikasyon gözlenmedi. KTL-SN ile karşılaştırıldığında LESS-SN daha maliyetli idi ancak LESS-SN uygulanan tüm hastalar kozmetik sonuçtan son derece memnun idi (görünür skar yoktu).

Sonuç: Çalışmadaki ilk deneyimlerimize göre LESS-SN, cerrahlara minimal invaziv cerrahi seçenek sunması ve cerrahi insizyonun umblikusta saklanabilmesi ile



Resim 1: Umblikus'a gizlenmiş, yarım ay şeklinde cilt insizyonu



Resim 2: LESS-SN sonrası 30. gün insizyon yeri

konvansiyonel laparoskopik kadar güvenli ve etkili bir alternatiftir; ancak bu bulguları doğrulamak için ağrı, iyileşme ve kozmetik üzerine daha geniş randomize çalışmalara ihtiyaç vardır.

Anahtar Kelimeler: Laparo-endoscopic single site (LESS), laparoskopik, nefrektomi, tek port

PSS-046**Perkütan endopyelotomi deneyimlerimiz**

*Ali Beytur, Fatih Oğuz, Mustafa Orhun Günaydın, Serhan Çimen, Ali Güneş
İnönü Üniversitesi, Tıp Fakültesi, Üroloji Anabilim Dalı, Malatya*

Amaç: Perkütan endopyelotomi, üreteropelvik (UP) bileşke darlıklarının tedavisinde kullanılan minimal invaziv bir girişimdir. Bu çalışmada, kliniğimizde yapılan perkütan endopyelotomi işlemleri değerlendirildi.

Gereç-Yöntem: Tüm işlemler genel anestezi altında yapıldı. Hastalara, supin pozisyonda sistoskopi yapıldıktan sonra C kollu floroskopi eşliğinde üreter kateteri takıldı ve retrograd pyelografi çekildi. Dev hidronefrozu olmayan ve darlığı 1.5 cm'den uzun olmayan hastalar prone pozisyona alınarak floroskopi eşliğinde üst veya orta polden metal iğne ile böbreğe girildi. Amplatz renal dilatatör setiyle dilatasyon sağlandı. Aynı zamanda taşı olan hastalarda önce perkütan nefrolitotomi yapıldı. UP bileşke görüldükten sonra üretere guide wire gönderildi ve posterolateralden hook endopyelotomi ile tam kat kesi yapılarak perirenal adipoz doku görüldü. Ardından üretere 14/7 F endopyelotomi stenti yerleştirildi. İşlem sonrası renal kılıf içerisinden nefrostomi kateteri takıldı. Endopyelotomi stenti en az 6 hafta bekletildi. Postoperatif 1. yılda hastalar DTPA sintigrafisi ve/veya İVP ile değerlendirildi.

Bulgular: Hastaların 29'u erkek, 19'u bayandı. Yaş ortalaması 37.2 (13-69) yıl olarak hesaplandı. Toplam 49 renal üniteye (48 hasta) perkütan endopyelotomi yapıldı. Bunlardan 30'unda aynı zamanda böbrek taşı mevcuttu. Ortalama operasyon süresi 68 (43-135) dakika olarak hesaplandı. 45 işlemde (%91.84) obstrüksiyon giderilerek başarı sağlandı.

Sonuç: UP darlıklarının tedavisinde 1980'li yılların başından itibaren kullanılan perkütan endopyelotomi, Mart 1998'den itibaren böbreğe perkütan girişimlerin yapıldığı kliniğimizde ise 10 Mayıs 1999 tarihinde 40 yaşında böbrek taşı olmayan bir bayan hastanın sol böbreğine yapılmıştır. Perkütan endopyelotomi, etkin ve güvenilir minimal invaziv bir cerrahi seçeneğidir. Ancak sadece intrinsek darlıkların açılmasını sağlar. Ekstrinsek darlıklarda, üreteri çaprazlayan damar varlığında etkisi sınırlıdır. Endopyelotominin bir diğer görece dezavantajı da, renal pelvisteki dilatasyonu giderememesidir.

Anahtar Kelimeler: Endopyelotomi, perkütan, UP darlık

VS-013**Laproskopik transabdominal donör nefrektomi**

*Yakup Kordan¹, İsmet Yavaşcaoğlu¹, Sinan Çelen¹, Eray Gürsoy¹, Hasan Serkan Doğan¹,
Alparslan Ersoy², Hakan Vuruşkan¹, Bülent Oktay¹
¹Uludağ Üniversitesi, Üroloji Ana Bilim Dalı, Bursa
²Uludağ Üniversitesi, Nefroloji Ana Bilim Dalı, Bursa*

Amaç: Laproskopik transabdominal donör nefrektomi sonuçlarımızın paylaşılması

Gereç-Yöntem: Mart 2008 - Ağustos 2011 ara-

sında gerçekleştirilen 85 laproskopik transabdominal donör nefrektomi vakasının sonuçları retrospektif olarak değerlendirildi.

Bulgular: 85 hastanın 16'sına sağ, 69'una sol nefrektomi uygulandı. Hastaların 37'si erkek 48'i kadın ve yaş ortalaması $54 \pm 9,49$ (31-74) idi. Ortalama ameliyat süresi $141 \pm 39,107$ (75-270) dakika ve sıcak iskemi süresi $172 \pm 75,8$ (60-475) saniye idi. Ortalama hastanede kalış süresi $2,8 \pm 0,88$ (1-6) gün idi. İki hastada açık cerrahiye geçildi. (Bir hastada lomber vane konulan klipin yerinden çıkmasına bağlı hemoraji, bir hastada renal pedikülün kendi etrafında dönmesine bağlı olarak). Bir hastada postoperatif erken dönemde solunum arresti gelişti, entübe edilen hasta iki gün sonra ekstübe edilerek sorunsuz taburcu edildi. Bir hastada subileus gelişti ve konservatif yaklaşımla tedavi edildi. Bir hastada

insizyonel herni gelişti. Bir hastada renal vende küçük bir zedelenme gelişti ancak operasyonun tamamlanması ve transplantasyona engel teşkil etmedi. Preoperatif ve postoperatif ortalama kreatinin değerleri $0,85 \pm 0,15 \text{mg/dl}$ (0,6-1,4) ve $1,1 \pm 0,24 \text{mg/dl}$ (0,7-1,7) idi.

Sonuç: LDN ameliyat sonrası ağrı, hastanede daha kısa kalış süresi ve daha iyi estetik sonuçlar gibi bilinen avantajları nedeni ile böbrek verici adayları için minimal invazif bir işlemdir. LDN kabul edilebilir cerrahi sonuçları ile böbrek verici adaylarına önerilmesi gereken teknik olmalıdır.

Anahtar Kelimeler: Donör, laparoskopi, nefrektomi, renal transplantasyon

VS-045

Retrokaval üreter nedeni ile yapılan transperitoneal laproskopik dismembred pyeloplasti

*Serdar Aykan, Ö. Onur Çakır, Emrah Yakut, M. Zafer Temiz, Engin Kandıralı, Atilla Semerciöz
Bağcılar Eğitim ve Araştırma Hastanesi, Üroloji Kliniği, İstanbul*

Giriş: Retrokaval üreter, vena cava inferior'un (VCI) gelişimi sırasında posterior kardinal venin atrofiye olmaması sonucu meydana gelen doğumsal bir anomali'dir. Yaklaşık olarak her 1000 canlı doğumda 1 görülen doğumsal bir anomalidir. Erkeklerde kadınlardan 2.8 kat daha sık rastlanır. Bu videoda retrokaval üreter tanısı ile laproskopik transperitoneal dismembred pyeloplasti olgusu sunulmuştur.

Olgu: 17 yaşında erkek hasta sağ yan ağrısı ile polikliniğimize başvurdu. Ultrasonografide sağ grade 3 dev hidronefroz saptandı. Çekilen retrograd pyelografi de sağ üre-

terde ters J görünümü saptanarak retrokaval üreter tanısı kondu. Hasta 70 derece sağ yan pozisyonunda veress ile pnömoperitoneum sağlandıktan sonra 3 adet 5 mm port ile transperitoneal girildi ve sağa dismembred pyeloplasti laproskopik olarak yapıldı. Postoperatif komplikasyon gelişmeyen hasta postoperatif 3. Gün taburcu edildi.

Sonuç: Nadir görülen retrokaval üreter vakaları da deneyimli endoürologlar tarafından laproskopik olarak düzeltilebilir.

Anahtar Kelimeler: Retro-kaval üreter, laparoskopi, pyeloplasti

VS-046**Robotik piyeloplasti**

*Volkan Tuğcu, Ali İhsan Taşçı, Erkan Sönmezay, Alper Bitkin, Necati Gürbüz
Bakırköy Dr. Sadi Konuk Eğitim ve Araştırma Hastanesi, Üroloji Kliniği, İstanbul*

Amaç: Bu videoda, üreteropelvik bileşke darlığı tanısı alan, 28 yaşındaki kadın hastaya uyguladığımız robotik piyeloplasti operasyonunu sunduk.

Metod: Sol yan ağrısı ile başvuran hastaya yapılan tetkikler neticesinde sol üreteropelvik bileşke (ÜPB) darlığı tanısı konan hastaya robotik piyeloplasti uygulandı. Operasyon, lateral dekübitis pozisyonunda 4 trokardan ve transperitoneal olarak gerçekleştirildi. Üreter bulunduktan sonra proksimale doğru izlenerek renal pelvis'e ulaşıldı. Pelvis disseke edildi. ÜPB'nin anteriordan aberran damar basısına maruz kaldığı görüldü. Aberran damar disseke edildi. Üreter kesildi ve lateralden spatüle edildi. Renal pelvis, aberran damarın anterioruna transpoze edildi. Üreteropelvik anastomoz D-J stent yerleşti-

rilmesini takiben tamamlandı ve ameliyat son buldu.

Bulgular: Operasyon süresi 145 dakikaydı. Ameliyat sırasında kanama yaklaşık 100 cc olarak hesaplandı. Post-operatif 2. gün hastanın dreni çekildi ve hasta taburcu edildi. D-J kateteri post-operatif 1. ayda alındı. Hastanın post-operatif kontrollerinde herhangi bir patolojik sintigrafik bulguya rastlanmadı.

Sonuç: Robotik piyeloplasti, ÜPB darlıklarının tedavisinde güvenle ve başarıyla uygulanabilen minimal invaziv bir cerrahi yöntemdir ve UPK darlığı tedavisinde laparoskopik ve açık yöntemlere alternatif bir tedavi seçeneği olabilir.

Anahtar Kelimeler: Robot, piyeloplasti, üreteropelvik bileşke darlığı

VS-047**Robotik cerrahi ile sol transmezenterik pyeloplasti**

Tibet Erdoğru¹, Murat Akand², Egemen Avcı¹

¹Memorial İstanbul Ataşehir Hastanesi, Üroloji Bölümü, İstanbul

²Selçuk Üniversitesi Selçuklu Tıp Fakültesi, Üroloji Anabilim Dalı, Konya

Amaç: Rekonstrüktif ürolojik cerrahilerde minimal invaziv yöntemler günümüzde giderek sık kullanılmaktadır. Laparoskopik tecrübe sonrasında inen kolon medialinden transmezenterik uyguladığımız robotik pyeloplasti tekniğimiz sunulmaktadır.

Vaka: Sol üreteropelvik bileşke (UPJ) darlığı ve sol aberran arter basısı nedeniyle pyeloplasti planlanan 23 yaşındaki bayan hastaya sol modifiye lomberotomi pozisyonunda toplam 4 porttan 0° optik ile robotik cerrahi gerçekleştirildi. İnen kolon medialinden tümüyle ser-

bestlenmeksizin, kolon medialinden posterior periton insizyonu ile transmezenterik şekilde Drummond arteri korunarak retroperitoneal alana girildi. Alt polar aberran damarsal yapı ve posteriorundaki bası altında kalan UPJ ve üreter ortaya konuldu. UPJ seviyesinden üreter ve pelvis ayrıldı ve proksimal üreterin posterolateral spatülasyonu sonrası üreter ve redükte pelvis renalis çaprazlayan damarın anterioruna transpozisyone edildi. Üretere 6Fr JJ stent antegrad olarak yerleştirildi. Ön ve arka duvar 5/0 polyglactin sütür ile anastomoz

edildi. Transmezenterik açılan periton yaprağı onarıldı. Tümüyle genel anestezi, toplam ameliyat ve cerrah konsol süreleri sırasıyla 165, 107 ve 72 dakikadır. Kan kaybı olmadı. Hastanede kalış ve kateter kalış süresi 2 ve 28 gündü. JJ stent alındıktan sonra çekilen DTPA diüretikli renal sintigrafide tümüyle UPJ üzerindeki baskının geçtiği ve sol toplayıcı sistemin rahat boşaldığı görüldü.

Sonuç: Laparoskopik cerrahi deneyimi ile rekonstrüktif ürolojik uygulamaların en önemlilerinden birisi olan robotik pyeloplasti teleskop, robotik kolların titrememesi, robotik kolların çok açılı hareket özelliği, magnifikasyon altında 3 boyutlu görüntü avantajlarıyla güven ile uygulanabilir bir yöntemdir.

Anahtar Kelimeler: Pyeloplasti, robotik, transmezenterik

VS-055

Retroperitoneal laparoskopik dismembered piyeloplasti: V-loc sütür tekniği

*Fatih Pektaş, Mustafa Karalar, Bünyamin Yıldırım, Cemil Ay, Mutlu Ateş
Afyon Kocatepe Üniversitesi, Üroloji Ana Bilim Dalı, Afyonkarahisar*

Amaç: V-Loc™ sütür kullanarak yaptığımız retroperitoneal laparoskopik dismembered piyeloplasti ameliyatı ve sonucu sunulmuştur.

Gereç-Yöntem: Şubat 2011 tarihinde kliniğimizce sağ üreteropelvik bileşke darlığı nedeniyle retroperitoneal laparoskopik dismembered piyeloplasti ameliyatı yapılan hastada anastomoz için V-Loc™90 3-0 15cm absorbable sütür kullanıldı. Ameliyat 30 derece flank pozüsyonda retroperitoneal balon dilatasyonu ile 2 adet 10 mm 2 adet 5 mm port kullanılarak yapıldı. Hastanın ameliyat süresi, peroperatif kan kaybı, hastanede kalış süresi kaydedildi. Hasta komplikasyon ve radyolojik düzelme açılarından değerlendirildi.

Bulgular: Hastanın preoperatif çekilen intravenöz piyelografisinde (İVP) sağ pelvikalisijel sistemde grade 3 dilatasyon izlenip, sağ üretere geçiş yok idi. Ameliyat süresi 130 dk., peroperatif kan kaybı yaklaşık 30 ml oldu. Hasta post operatif 3. günde taburcu edildi. Hastada herhangi bir komplikasyon gelişmedi.

Hastanın üreteral j stenti post operatif 4.haftada çıkarıldı. Hastanın post operatif 3.ayda çekilen İVP'sinde sağ pelvikalisijel sistemde grade 1-2 dilatasyon ve sağ üreterlerin normal kalibrasyonda olduğu izlendi.

Sonuç: Anastomoz gerektiren laparoskopik cerrahi işlemlerde V-Loc™ sütür kullanılarak daimi sütür atıldığından cerrahın düğüm atma gerekliliğini azaltarak ameliyat süresini önemli oranda kısaltmaktadır. Ameliyat süresinin kısalması batın insuflasyonuna ve anesteziye bağlı oluşabilecek olası komplikasyonları azaltmaktadır. Laparoskopik piyeloplastilerde özellikle ilk sütürde olmak üzere oluşabilecek düğüm gevşemeleri V-Loc™ sütür kullanımı ile ortadan kalkmakta, bunun sonucunda da daha güvenli bir anastomoz yapılmaktadır. V-Loc™ sütür kullanımının özellikle anastomoz gerektiren laparoskopik cerrahi işlemlerde tercih edilebilir bir yöntem olduğunu düşünüyoruz.

Anahtar Kelimeler: Laparoskopik dismembered piyeloplasti, üreteropelvik bileşke darlığı, V-Loc

VS-056**Tek port piyeloplasti (LESS-P)**

*Volkan Tuğcu, Erkan Sönmezay, Yusuf Özlem İlbey, Hakan Polat, Ali İhsan Taşçı
Bakırköy Dr. Sadi Konuk Eğitim ve Araştırma Hastanesi, Üroloji Kliniği, İstanbul*

Amaç: Bu videoda, üreteropelvik bileşke darlığı tanısı alan, 28 yaşındaki kadın hastaya uyguladığımız tek port piyeloplasti (LESS-P) operasyonunu sunduk.

Yöntem: Ameliyatın başlangıcında sistoskopi eşliğinde 5 Fr açık-uçlu üreter kateteri retrograd olarak üretere yerleştirildi ve mesaneye yerleştirilen 18 Fr Foley sondaya tespit edildi. Ameliyat 45° lateral dekübitüs pozisyonunda ve transperitoneal olarak gerçekleştirildi. Umblikusun kenarından yarım ay şeklindeki yapılan yaklaşık 2-3 cm'lik insizyondan Hasson tekniği ile intraperitoneal alana girildi. Sonrasında 1 adet klemp yardımıyla laparoskopik tek port (SILS-Port, Covidien, Norwalk, USA) batın içerisine yerleştirildi. Pnömo-peritoneum sağlandı. Daha sonra 5-mm 30° rijid laparoskop tek port içerisinden yerleştirildi. Kolonun lateralizasyonundan sonra üreter bulundu. Üreter proksimale doğru takip edilerek dilate pelvise ulaşıldı. UPK'ya anteriordan bası yapan aberran damar olduğu

gözlemlendi ve damar disseke edildi. Üreter darlık segmentinin distalinden kesildi ve lateralden spatüle edildi. Daha sonra pelvis aberran damarın anterioruna alınarak dar segment de çıkarıldı. D-J stent yerleştirilmesini takiben üreteropelvik anastomoz tamamlandı.

Bulgular: Ameliyat süresi (sistoskopi ve retrograd açık uçlu üreter kateteri takılması işlemleri de dahil) 167 dk, kan kaybı yaklaşık 140 cc olarak hesaplandı. Mesane kateteri post-operatif 1.günde alındı. Hastanede yatış süresi 2 gündü. D-J kateteri post-operatif 1.ayda alındı. Hastanın post-operatif kontrollerinde herhangi bir patolojik sintigrafik bulguya rastlanmadı.

Sonuç: Laparoskopik ve tek port teknolojilerinin gelişimiyle birlikte, minimal invaziv bir teknik olarak LESS-P, standart laparoskopik yöntemin yerini alabilir ve UPK darlığı tedavisinde yeni bir tedavi seçeneği olabilir.

Anahtar Kelimeler: Laparoskopik tek port piyeloplasti, LESS-P, üreteropelvik bileşke darlığı

Rekonstrüktif Laparoskopik / Robot - Alt Üriner Sistem

Dr. Erdem Canda

Ankara Atatürk Eğitim ve Araştırma Hastanesi, 1. Üroloji Kliniği, Ankara

Lokal ileri/kompleks ürolojik kanserlerin laparoskopik/robotik cerrahi tedavisi (Dr. İsmet Yavaşcaoğlu)

- Asistanın deneyimli olması çok önemli.
- Tüm olgularda polimer klip kullanma zorunluluğu yok.
- Dorsal ven genellikle damar münürleme sistemi ile kontrol edilmekte.
- Üriner diversiyon minilaparotomi insizyonu ile eskstrakorporeal yapılıyor.
- Deneyim arttıkça onkolojik sonuçlar daha fazla olmakta.
- Bayanlarda sistektomi biraz daha fazla anatomik detay gerektiriyor.
- Vajinal açıklıktan ameliyat sırasında hava kaçağı olabilir.
- Perineal bası yapılması ile daha uzun bir üretra elde edilebilir.

Non-seminamatöz germ hücreli tümörler için laparoskopik RPLND (Dr. Ali Serdar Gözen)

- Diseksiyonda: minimal monopolar kullanılmalı, daha çok bipolar koagülasyon kullanılmalı
- Spesimen en bloc olarak endobag içine konulmalı
- Evre I testis tümörlerinde LRPLND: n=619 olgu, operasyon süresi=204 dk, komplikasyon oranı %15.6, pN(+): %25, BEP kemoterapisi %22 olgu almış
- Evre I testis tümörlerinde LRPLND: n=499 olgu, retroperitoneal rekürrens %1.4, uzak rekürrens %4.2, 2 tane port yeri metastazı bildirilmiş
- Evre I testis tümörlerinde açık RPLND: n=513 olgu, retroperitoneal rekürrens %1.6, uzak rekürrens %6.6
- LRPLND'de komplikasyon nedenleri: akses sırasında ve diseksiyon sırasında yaralanma, eşlik eden morbiditeler

- Evre I testis tümörlerinde açık RPLND: n=524 olgu, operasyon süresi=186 dk, komplikasyon oranı %33.0
- Evre I NSGHT'lerde: modifiye template diseksiyon sol tarafta ilyak lenf nodlarını da içermeli, bilateral diseksiyon lenf nodu yayılımında teratom olan olgularda yapılmalı
- Evre I NSGHT'lerde LRPLND: hasta sayısı henüz az olduğu için günümüzde etkinliği henüz net değildir, N+ hastalık varlığında Avrupa'da kemoterapi önerilmektedir
- Evre I NSGHT'lerde ABD'de günümüzde sınır koruyucu RPLND yapılmaktadır
- Evre I NSGHT'lerde LRPLND için endikasyonlar: düşük riskli tümörlerde yeri sınırlıdır, yüksek riskli tümörlerde ise yeri opsiyoneldir
- Deneyimli ellerde LRPLND, açık cerrahi ile benzer evreleme etkinliğine ve daha az komplikasyona sahiptir, seçilmiş olgularda başarıyla uygulanabilir, özellikle yüksek riskli hastalarda gelecekte daha fazla etkinliği olabilir
- LRPLND'nin olası endikasyonları: Evre I NSGHT, marker negatif Evre IIa NSGHT ve kemoterapi sonrası Evre II a/b NSGHT
- LRPLND ideal endikasyonu: kemoterapi öncesi, orta derecede hastalığı olan, Evre Iıb hastalık
- Evre II hastalıkta LRPLND: teknik olarak yapılabilir, açık cerrahiye geçmek için artmış risk vardır, komplikasyon oranı açık cerrahiye benzerdir, morbiditesi düşüktür

Kadın ürolojisi ve rekonstrüktif üroloji: Minimal invaziv yaklaşım (Oturum başkanları: Dr. İzzet Koçak, Dr. Mesut Gürdal)

Alt üriner sistem fistülü (Dr. Rahmi Onur)

Vezikovajinal fistül (VVF):

- Etyoloji: en sık jinekolojik cerrahi, obstetrik cer-

rahi, obstetrik nedenler ve radyoterapi sonrası

- Tanı: boyar madde testi, görüntüleme (sistografi, IVP, RGP), sistoskopi ve vajinoskopi
- Tedavi: konservatif, minimal invazif yaklaşım, vajinal onarım, abdominal onarım (açık, lap, robotik)
- VVF spontan kapanmasında girişim ile kateterizasyon arası geçen süre önemli (<3 hft ise başarı daha yüksek).
- Vajinal onarım: daha az invazif, daha zor, kontredikasyonları: birlikte üreter hasarı, barsak hasarı ve multipl fistül varlığı
- Abdominal onarım: üreteral re-implantasyon, vajinal yaklaşımla onarım mümkün değilse, abdominal organ hasar varlığı, yüksek yerleşimli fistül varlığı
- Cerrahi başarı prensipleri:
- Fistül traktunun yeterli ortaya konulması (exposure) ve onarılabilecek sağlıklı doku, yeterli kanlanma b. Çok-katlı, su-geçirmez ve gerilimsiz kapatma c. Sütürlerin üst üste gelmesinden kaçınılmalı d. Hemostaz e. Post-op üretral ve suprapubik drenaj f. Post-op asidik idrar ve antikolinergik tedavi

Pelvik organ prolapsusu ve inkontinans (Dr. Erdem Canda)

- L/S sakrokolpopeksi: 5 abdominal trokar kullanılmakta, diseksiyonda bipolar diatermi, vajinal malleable retraktör kullanılmakta
- Sentetik mesh: anterior'da anterior vajinal duvar ya da servikal fasyaya suture edilir, broad ligament üzerinden geçirilerek posterior'da: sakral promontoryum üzerindeki anterior longitudinal ligament'e suture edilir, Douglas poşu ve peritoneal insizyonlar kapatılır
- Gerekirse histerektomi ya da subüretral sling yapılır
- Günümüzde L/S sakrokolpopeksi ile ilgili deneyimler oldukça artmıştır.
- L/S sakrokolpopeksi POP cerrahi tedavisinde oldukça iyi sonuçlara sahiptir.
- Morbiditesi oldukça azdır.

- Özellikle daha genç, seksüel olarak aktif ve POP olan bayanlarda tercih edilebilir.
- Daha yaşlı, multipl komorbiditeleri olan, daha önce geçirilmiş kompleks abdominal cerrahileri olan, seksüel inaktif bayanlarda ise vajinal prolapsus onarımı daha hızlı yapılması nedeniyle tercih edilebilir.
- Açık, L/S sakrokolpopeksi ve vajinal prolapsus onarımının karşılaştırıldığı, randomize, prospektif ve karşılaştırmalı çalışmalara gereksinim vardır.

Kadın ürolojisinde robotun rolü (Dr. Uğur Boylu)

- Sakrokolpopeksi ve vezikovajinal fistül onarımında robot kullanılmakta
- 10 vakadan sonra operasyon süresi %25 azalmakta
- Robotik yaklaşımda literatürde bildirilen serilerde başarı oranı oldukça iyi, hasta sayıları az ve izlem süreleri henüz kısa

Laparoskopik/robotik üreter rekonstrüksiyonu (Dr. Ali Serdar Gözen)

- Veziko-psoas hitch ya da Boari flap tekniği ile L/S üreter reimplantasyonu yapılabilir bir yöntemdir, açık cerrahi ile karşılaştırılabilir fonksiyonel sonuçları vardır
- L/S üreter reimplantasyonu etkili bir prosedür olup oldukça iyi fonksiyonel sonuçları vardır
- Yüksek düzeyde L/S deneyimi gerektirmekte ve minimal invazif tekniğin tüm avantajlarını sunmaktadır (daha az postoperative analjezi, daha hızlı iyileşme ve daha kısa hastanede kalma süresi)
- Orta süreli izlem sonuçları umut vericidir
- İleride standart yöntem haline gelebilir

pT1 yüksek dereceli mesane tümörü: hangisi minimal invazif? (Dr. Ali Fuat Atmaca)

- Robotik radikal sistektomi (RRS) avantajları: Daha az kan kaybı (pnömoperitoneum), daha az analjezik gereksinimi (küçük insizyon, retraktör yok), daha az insensibl kayıp (kapalı

abdomen),barsak fonksiyonlarında erken geri dönüş (Trandelenburg pozisyonundan dolayı barsakların sınırlı manüplasyonu), daha kısa hastanede yatış süresi

- RRS yapılabilir bir yöntemdir, yeterli onkolojik hastalık kontrolü sağlar, yeterli eğitim almış olan herkes yapabilir, üriner diversiyon intrakorporeal ya da ekstrakorporeal yapılabilir ancak şimdilik ekstrakorporeal daha çok yapılmaktadır

Lokal ileri prostat kanserinde seçenekler (Oturum başkanları: Dr. Selami Albayrak, Dr. Acar)

Laparoskopik/Robotik cerrahi (Dr. Uğur Boylu)

- Literatürdeki serilerin hasta sayısı sınırlı
- Nörovasküler demet için geniş eksizyon yapılmalı
- Diseksiyonda interfasyal plandan gidilmeli
- Pelvik lenf nodu diseksiyonu yapılmalı
- Pozitif cerrahi sınır oranı %20-48, lenf nodu invazyonu %12.3-24, hastalık rekürrensi %21.3-28.6

EDİTÖRÜN SEÇTİKLERİ

PSS-008

Mesane boynu süspansiyonu ameliyatları sonrası geç intravezikal sütür/mesh migrasyonu ve bu komplikasyonların endoskopik tedavisi: iki olgunun sunumu

Eşref Oğuz Güven¹, Halil Başar¹, Fatih Hızlı¹, Fatih Yalçınkaya²

¹Ankara Onkoloji Hastanesi, Üroloji Bölümü

²Mustafa Kemal Üniversitesi, Üroloji Anabilim Dalı

Amaç: Stres üriner inkontinans nedeniyle mesane boynu süspansiyonu tekniklerinden herhangi birini geçirmiş hastalarda geç dönemde ortaya çıkabilen sütür/mesh'in intravezikal migrasyonu sonucu gelişen semptomlar ve bu komplikasyonun endoskopik tedavi metodları sunulmuştur.

Vaka: 45 ve 62 yaşında kadın hastalar üroloji polikliniğine tedaviye dirençli piyüri, eğilme ve doğruma sırasında olan suprapubik ağrı, yaklaşık 4 senedir geçmeyen ve tedaviye cevap vermeyen irritatif mesane semptomları ile başvurudular. Anamnezde sırasıyla 4 ve 6 yıl önce geçirilmiş mesane boynu süspansiyonu hikayesi mevcuttu. Post-op erken dönemde sadece hareketle suprapubik ağrıları olan hastaların irritatif semptomları ve piyürileri post-op 2-3 yıllarda başladığı öğrenildi. Üriner ultrasonografide mesane içinde pozisyonla yer değiştirmeyen taş görünümleri saptandı. Sistoskopide ilk hastada mesane boynu-sol yan duvar-üst duvar birleşiminde ikincide ise aynı lokalizasyonda ancak sağ tarafta yerleşik mobil olmayan taş oluşumları saptandı. Mekanik litotripsi ile taşlar kırıldığında altlarından ilk vakada absorbe olma-

yan sütür ve ikinci vakada mesh çıktı. İlk vakada saptanan sütür internal üretrotomla girilerek kesildi, ikinci vakadaki mesh ise önce üretrotomla kesildi takiben fazla kısımları endomakas ile kesilerek mesane dışına alındı ve çevre mukoza 26 F rezektoskop ile rezeke edildi ve her iki vakada da sonda konularak işlem sonlandırıldı. Sondalar 5. günde çekildi. Hastaların hareketle ortaya çıkan ağrıları post-op 2-3 günlerde ve irritatif semptomları 15 günde tamamen kayboldu. Birinci ayın sonunda yapılan idrar kültüründe üreme olmadı, sistoskopide mesane içinde yabancı cisme rastlanmadı ve iyileşmenin tam olduğu görüldü.

Sonuç: Mesane boynu asma operasyonlarından sonra hareketle oluşan suprapubik ağrı, tedaviye dirençli piyüri ve irritatif semptomlarla birlikte mesane taşı olan kadın hastalarda mesane içine sütür/mesh migrasyonu daima akılda tutulmalı ve bu geç komplikasyonun endoskopik yolla başarıyla tedavi edilebileceği hatırlanmalıdır.

Anahtar Kelimeler: Migrasyon, stres üriner inkontinans, sütür, perforasyon, mesane taşı, trans vajinal teyp, mesane boynu süspansiyonu

VS-049

Kronik pelvik ağrı sendromu (pudental sinir sıkışma sendromu): laparoskopik pudental sinir dekompresyonu ve transpozisyonu*Tibet Erdoğan¹, Murat Akand², Egemen Avcı¹**¹Memorial İstanbul Ataşehir Hastanesi, Üroloji Departmanı, Minimal İnvaziv ve Robotik Cerrahi Merkezi**²Selçuklu Üniversitesi, Tıp Fakültesi, Üroloji Ana Bilim Dalı, Konya*

Amaç: Kronik prostatit, kronik interstisyel sistit tablosu ile tedavi edilen hastaların bir bölümünde altta yatan neden pudental sinir sıkışmasına bağlı pelvik ve perineal ağrı olabilir. Bu çalışmada son 11 ayda pudental nöralji (PN) tanısıyla laproskopik dekompresyon uyguladığımız hastalarımızın sonuçları değerlendirilmiştir.

Gereç-Yöntem: Transperitoneal 5 trokar kullanılarak unilateral ya da bilateral yaklaşımla obturator ve internal iliak lenfadenektomi sonrasında internal iliak damarlar ile obturator sinir arasından pelvik taban alanına girilip arcus tendinous insizyonu ile priformis kası üzerindeki siyatik, internal obturator ve pudental sinir çevre dokudan tümüyle serbestlendi. Pudental sinir, arter ve veni eşliğinde sacrotubeorus ve sacrospinous ligamentler arasında kadar izlendi ve sıkışmaya neden olan sacrospinous ligament Alcock kanalına kadar, tümüyle insize edildi. Serbest hale gelen sinirin çevresindeki tüm fibrotik ve bağ dokusu yapıları eksize edildi. Gerekli durumda pudental sinirin spinous çıkıntından transpozisyonu sağlandı.

Bulgular: PN tanısı ile laparoskopik pudental sinir

dekompresyonu uygulanan 11 hasta (ortalama yaş 43.2 ± 12.4 yıl) ortalama 4.7 ay (11-1.5 ay) süre ile ağrı skoru ile değerlendirildi. Olgularımızdan 2 sinde %20-50 arasında VAS skorunda azalma söz konusu iken, diğer hastalarda %80 üzerinde ağrı skorunda azalma ya da tümüyle geçme tespit edildi. 1 olguda ameliyat sonrasında tümüyle geçen ağrılarının 5.ayda yeniden başladığı gözlemlendi.

Pre-operatif Post-operatif

VAS (Vizüel Analog Skor) 8.5 ± 0.8 (7*-10) 2.3 ± 2.1 (0-7*)

*1 olguda iyileşme gözlenmemiştir.

Sonuç: Yaşam kalitesini etkileyen kronik pelvik ağrı sendromu, farklı nedenlere bağlı gelişen, sacrospinous ve sacrotuberous ligamentler arasındaki pudental sinir sıkışmasına bağlı olabilir. Bu nöraljik durum laparoskopik yaklaşım ile pudental sinirin dekompresyonu ile belirgin şekilde iyileşmektedir. Kesin etkinlik açısından uzun dönemli takip sonuçlarına ihtiyaç olması kaçınılmazdır.

Anahtar Kelimeler: Pelvik ağrı, laparoskopi, pudental sinir

VS-051

Büyük adenomu ve mesanede dev divertikülü olan hastaya laparoskopik divertikülektomi + laparoskopik adenomektomi deneyimimiz*İsmet Yavaşçaoğlu, Yakup Kordan, Çağatay Çiçek**Uludağ Üniversitesi, Tıp Fakültesi, Üroloji Ana Bilim Dalı, Bursa*

Amaç: Bu videoda büyük adenomu ve mesane divertikülü olan hastaya uyguladığımız laparoskopik adenomektomi + laparoskopik divertikülektomi dene-

yimimizi paylaşmayı amaçladık.

Vaka: 3 yıldır şiddetli alt üriner sistem semptomları olan ve 3 yıldır alfa blokör + 5 alfa redüktaz inhibitörü kombi-

nasyonu tedavisi alan 71 yaşında erkek hasta 1 hafta önce akut üriner retansiyon nedeni ile üretral kataterize edilmiş olup yapılan üriner USG de bilateral böbrekler doğal, mesane posteriorunda prostat sağ lateral komşuluğunda 7x4,5 cm boyutlarında loküle sıvı koleksiyonu ve prostat volümü 107 cc olarak raporlandı. Hastaya 1 yıl önce PSA yüksekliği (PSA/fPSA: 4,06/0,87) nedeniyle prostat biyopsisi uygulanarak biyopsi sonucu BPH olarak raporlanmıştı. Hastanın parmakla rektal muayenesinde grade 2 benign kıvamda prostat palpe edildi. IPSS: 35 IIEF: 14 idi. Hastaya çekilen sistografide mesane kapasitesi azalmış, mesane sağ lateralinde yaklaşık 7x5 cm boyutlarında düzgün kenarlı divertikül ile uyumlu görünüm izlendi (Resim 1). Hastanın bilinen ek komorbiditesi ve geçirilmiş cerrahi öyküsü yoktu. Hastaya yapılan sistoskopide mesane sağ yan duvarda 1 cm ağzı

olan divertikül izlenmesinin ardından laparoskopik divertikülektomi + laparoskopik ekstraperitoneal adenomektomi + laparoskopik divertikülektomi uygulandı. Port yerleşimi Resim 2’de gösterilmiştir.

Operasyon süresi 210 dakika, kanama miktarı 150 ml idi. Peroperatif ve postoperatif komplikasyon gelişmeyen hasta postoperatif 4. gününde loj dreni çekilerek foley kateter ile sorunsuz eksterne edildi.

Postoperatif 13. günde poliklinik kontrolünde foley kateteri çekildi. Patoloji BPH olarak raporlandı.

Sonuç: Laparoskopik adenomektomi + laparoskopik divertikülektomi seçilmiş hastalarda güvenle uygulanabilen minimal invaziv bir yöntemdir.

Anahtar Kelimeler: Adenomektomi, divertikülektomi, laparoskopi, minimal invaziv cerrahi

VS-052

Abdominal histerektomi sonrası gelişen üreterovajinal fistül tedavisinde transperitoneal laparoskopik üreteral reimplantasyon

*Volkan Tuğcu, Ali İhsan Taşçı, Erkan Sönmezay, Yusuf Özlem İlbey, Alper Bitkin
Bakırköy Dr. Sadi Konuk Eğitim ve Araştırma Hastanesi, Üroloji Kliniği, İstanbul*

Amaç: Bu videoda, abdominal histerektomi sonrası total idrar kaçırmaya şikayeti olan ve üreterovajinal fistül tanısı konan 44 yaşındaki bir hastaya Lich Gregoir tekniği kullanılarak uygulanan laparoskopik sağ üreteral reimplantasyon operasyonunu sunduk.

Yöntem: Paryetal periton bipolar koter ve makas kullanılarak lateralden insize edildi. Daha sonra diseksiyon sağ iliak damarların lateralinden başlayarak mediale doğru ilerletildi. Bu aşamada hemostaz işlemi için bipolar koagülasyon ve Harmonic bıçağı kullanıldı. Dilate üreter ve iliak damarlar ortaya konduktan sonra, daha iyi bir görüş elde etmek amacıyla mesane, 2 adet 2/0 vicryl sütürü kullanılarak karın ön duvarına asıldı. Üreter distale kadar disseke edildi ve tamamen serbestleştirildi. Reimplantasyon öncesi perivezikal yağ dokusu keskin olarak disseke edildi. Mesane mukozal yüseye kadar disseke edildi. Üreter distalinden kesildi. Sonrasında mesa-

neden posterior yerleşimli 1 adet sütür geçilerek üreter posterioru ile birleştirildi. D-J kateter üretere ve mesaneye yerleştirildi. Anastomoz tek tek atılan sütürler ile tamamlandı. En son detrusorrafisi işlemi de uygulandıktan sonra 1 adet dren konuldu ve operasyon sona erdi.

Bulgular: Operasyon süresi 185 dak, kan kaybı 150 cc ve hastanede kalış süresi 2 gün idi. D-J kateter 1 ay sonra sistoskopi eşliğinde çıkarıldı. Üçüncü. ve 12. aylarda İVP ve voiding sistoüretrografi çekildi. Üretere reflü veya üriner sistem dışına herhangi bir kaçak gözlenmedi. Hasta 16 aydır takiplerine devam etmektedir.

Sonuç: Operasyon ve sonuçları bize, laparoskopik üreteral reimplantasyon yönteminin açık yöntem kadar güvenli ve etkili olduğunu göstermektedir.

Anahtar Kelimeler: Laparoskopi, transperitoneal, üreteroneosistostomi, üreteral reimplantasyon, üreterovajinal fistül

Pediatrik endoüroloji

Dr. Murat Savaş

Harran Üniversitesi Tıp Fakültesi, Üroloji Anabilim Dalı, Şanlıurfa

Pediatrik endoüroloji ile ilgili 1 kurs, 1 ana oturum ve bir pediatrik endoürolojide kabus vakalar paneli düzenlendi. Ayrıca 11 poster, 4 sunulu poster ve 2 video bildiri olarak sunuldu. Burada asıl dikkati çeken konu toplamda 200'e yakın bildiri içinde çocuk ürolojisi ile ilgili sadece 17 bildiri olmasıydı. Kanımca hala pediatrik endoürolojiye olan ilginin sınırlı olduğunun göstergesi olan bu durumun, üzerinde durulması gereken konulardan bir tanesi olduğudur.

Kurs oturumunda Dr. Yılmaz Aksoy ve Dr. Tarkan Soygür görev aldılar. Dr. Aksoy posteriyor uretral valv (PUV) ve veziköüretal reflü (VUR) tedavisinde yapılan ameliyatların teknik detayları ve uygulamada dikkat edilmesi gereken konular üzerinde durdu. PUV sınıflamasında hala Young sınıflamasının yaygın olarak kullanıldığının ancak son dönemde literatüre COPUM kısaltması ile ifade edilen konjenital posteriyor uretral obstrüksiyon teriminin girdiğini belirtti. PUV ablasyonunda değişik enerji kaynakları ve bu enerji kaynaklarının kullanılmadığı durumlarda alternatif tedavi yöntemleri ile ilgili bilgiler sunuldu. Bu tedavi yöntemleri içinde konvansiyonel rezekteskoplara yapılan PUV ablasyonunun erken ve geç komplikasyon oranlarının diğerlerine göre daha yüksek olduğu belirtildi. Özellikle düşük derecelerdeki VUR tedavisinde endoskopik minimal invaziv tekniklerin klavuzların önerdiği tedavi yaklaşımı olduğu ve yaygın olarak kullanılan STING ameliyatı uygulamasının teknik detayları ve incelikleri üzerinde duruldu. Konvansiyonel STING yanında son dönemde literatüre giren hidrodansiyon injeksiyon tekniğinin (HIT) ameliyat başarı oranlarını artırdığı belirtildi. Double HIT ve superior tunel double HIT uygulamasının püf noktalarına işaret edildi. Dr. Tarkan Soygür, palpe edilemeyen testis olgularına yaklaşım ve tedavisi üzerinde durdu. Fizik muayenenin hala inmemiş testis vakalarında oldukça önemli olduğu ultrasonun

ise tanıdaki öneminin azaldığından bahsedildi. Palpe edilemeyen testis araştırılmasında kullanılan gadolinium-infusion MR venografinin doğruluk payının oldukça yüksek olduğu vurgulandı. İntrabdominal testise yaklaşımda laparoskopik araştırmanın önemli olduğu belirtildi. Fowler-Stephens orkiopexsinin mantığının testisin dual kanlanmasına (tesküler ve deferensiyel arter) dayandığı, genellikle intabdominal testiste spermatik damarların kısa, vaz deferens testisin altına döndüğü (looping) belirtildi. Tek ve çift seans laparoskopik Fowler-Stephens ameliyatlarının nasıl yapılması gerektiği ile ilgili detaylar verildi. Özellikle çift seans uygulanacak ameliyatta testiküler damarların olabildiğince testise yakın olarak kliplenmesi gerektiği belirtildi.

Ana oturumda 6 konuşmacı vardı. İlk konuşmacı Dr. Deniz Demirci pediatrik üreterorenoskopi konusunda güncel bilgi ve yaklaşımları katılımcılar ile paylaştı. Üreterorenoskopinin (URS) çocuk böbrek ve üreter taşlarıyla birlikte üreteral darlık, polip gibi patolojilerde de güvenle kullanıldığından bahsedildi. Pediatrik vakalarda URS'de orifis dilatasyonunun genelde gerekmediği, yaygınlaşmaya başlayan laser litotriptörlerin hala pahalı olduğu ve ülkemizde her klinikte bulunmadığı, işlem sonrası double j stentin ödem, ağrı, darlık riskini azaltmak için kullanılabileceği belirtildi. Konuşmacı Dr. Serkan Doğan ve arkadaşlarının ülkemizde çok merkezli olarak yaptığı ve 645 vakayı irdelikleri FACTORS AFFECTING COMPLICATION RATES OF URETEROSCOPIC LITHOTRIPSY IN CHILDREN: RESULTS OF MULTI-INSTITUTIONAL RETROSPECTIVE ANALYSIS BY PEDIATRIC STONE DISEASE STUDY GROUP OF TURKISH PEDIATRIC UROLOGY SOCIETY adlı çalışmanın verilerini bizlerle paylaştı. İkinci konuşmacı Dr. Kemal Sarıca pediatrik olgularda PNL uygulamalarından bahsetti. PNL'nin erişkin olgulardaki benzer endikasyonlar ile başarılı ve emniyetli şekilde uygula-

nabildiğini, büyük ve kompleks taşların çoğunun PNL veya kombine yaklaşımlar ile çocukluk çağının her yelpazesinde başarılı bir şekilde tedavi edilebildiğini belirtti. Çocuklarda cerrahi girişim planının çok dikkatli, doğru ve detaylı olarak yapılması gerektiğini, minimal invazif alternatiflerinde (ESWL, URS) özellikle PNL'nin endike olduğu durumlarda uygulanabildiğine vurgu yapıldı. Son olarak, genel önlemler ve iyi planlanmış, yakın takip altındaki medikal tedavi yaklaşımında tedavinin başarısını artıracak ve bu olgularda sık gözlemlenen nüksleri azaltabileceği noktası üzerinde durdu. Üçüncü konuşmacı Dr. Mustafa Olguner, çocuklarda LESS uygulamaları üzerinde konuştu. Tek port cerrahide kullanılan portların gelişiminden bahsettiği konuşmasında konvansiyonel ve özel planlanmış portların avantaj ve dezavantajları üzerinde durdu. LESS ameliyat uygulamasının özellikle kompleks cerrahi uygulamalara adaptasyonunda zorlukları olmasına rağmen oldukça iyi kozmetik netice verdiğini belirtti. Dördüncü konuşmacı Dr. Volkan Tuğcu, pediatrik ürolojide robotun rolü ile ilgili konuşmasını yaptı. Çocuklarda ürolojik hastalıklarda (nefrektomi, pyeloplasti, orşiopeksi) laparoskopik girişimlerin, açık ameliyatlara kadar efektif ve güvenli olduğunun karşılaştırmalı çalışmalarla kanıtlandığını belirttikten sonra robotun kollarının açılı olabilmesi, çözünürlüğünün fazla olması, üç boyutlu görüntü sağlama ve öğrenme eğrisinin kısa olmasının getirdiği avantajlar nedeniyle çocuklarda rekonstrüktif ve ablatif cerrahi uygulamalarında başarı ile uygulanabildiği belir-

tildi. Beşinci konuşmacı olarak ben (Dr. Murat Savaş) pediatrik laparoskopik rekonstrüktif cerrahi uygulamaları üzerinde durdum. Pediatrik laparoskopinin üst üriner sistem, alt üriner sistem ve genital sistem patolojilerinde uygulanabildiği konusu üzerinde durdum. Pediatrik pyeloplasti ameliyatlarında laparoskopik uygulama başarısının açık cerrahi ile benzer şekilde %95 oranlarında olduğunu belirttim. Kendi kliniğimizde yaptığımız 80 pediatrik dismembred laparoskopik pyeloplasti de takipte %96 başarı oranını yakaladığımızı belirttim. Ayrıca son dönemde özellikle laparoskopik transvezikal (pnömovezikal) yolla yapılan üreteroneosistostomi ameliyatının teknik detaylarını kliniğimizde yaptığımız bir vakanın ameliyat görüntüleri üzerinden paylaştım. Mitrofanoff ve augmentasyon sistoplastinin laparoskopik uygulamalarının hala anektodal olduğunu belirttim. Son konuşmacı Dr. Serkan Doğan pediatrik laparoskopik ablatif cerrahiden bahsetti. Çocuklarda laparoskopik ablatif yaklaşımlarda komplikasyon oranlarının erişkinlere göre daha az olduğu uygun aletlerle infantlarda da kolayca uygulanabildiğini belirtti. Laparoskopik nefro-üreterektomi ameliyatının video gösterileriyle birlikte ablatif yaklaşımın teknik detayları gösterildi ve bu ameliyatın çocukluk çağı Wilm Tümöründe de başarılı şekilde uygulanabildiğinden bahsetti.

Oldukça başarılı ve verimli geçen kongrede özetle pediatrik minimal invaziv yaklaşımların erişkinlerde olduğu kadar çocuklarda da başarılı ve iyi neticelerle uygulanabileceği mesajı verildi.

EDİTÖRÜN SEÇTİKLERİ

PSS-014

Çocuk hastalarda böbrek taşlarının tedavisinde perkütan nefrolitotomi deneyimlerimiz

*Ergün Gürer, Burak Turna, Bilbaşar Yıldız, Kasım Emre Ergün, Oktay Nazlı
Ege Üniversitesi, Tıp Fakültesi, Üroloji Ana Bilim Dalı, İzmir*

Amaç: Çocuk hasta grubunda, böbrek taşı tedavisinde 5 yıllık perkutan nefrolitotomi deneyimimizi sunmayı amaçladık.

Yöntem: Ocak 2005 - Haziran 2011 tarihleri arasında kliniğimizde böbrek taşı nedeniyle perkutan nefrolitotomi (PNL) uygulanan çocuk hastalar retrospektif olarak incelendi. Yaş ortalaması $9,4 \pm 3,5$ yıl (4-15 yıl) olan toplam 40 çocuk çalışmaya alındı. Ameliyat endikasyonu, başarısız ESWL ve taş boyutunun büyük olmasıydı. Tüm hastalara genel anestezi altında pron pozisyonunda müdahale edildi. Perkutan giriş floroskopi altında çocuğun vücut yapısına göre 24-30Fr kadar Amplatz veya balon dilatasyon ile yapıldı. Taş kırma işlemi için pnömotik veya ultrasonik litotriptör kullanıldı. İşlem sonrası tüm hastalara nefrostomi kateteri uygulandı.

Bulgular: Çocuklardan 3'üne re-PNL olmak üzere

toplam 40 hastaya (43 ünite) PNL uygulandı. Taş boyutları ortalama $2,0 \pm 0,7$ cm² (1-4 cm²) idi. Ortalama ameliyat süresi $69 \pm 18,2$ (30-120) dakika olarak hesaplandı. PNL yapılan 8 (%20) hastada rezidü taş saptandı. 5 hastaya ESWL ve 3 hastaya yeniden PNL uygulandı. Tek başına PNL'nin başarı oranı %80 ESWL ile birlikte %92 başarı sağlandı. Bir hastada major komplikasyon olarak pnömotoraks gözlemlendi. Ameliyat sırasında 2 hastaya (%5) 1 ünite kan transfüzyonu yapıldı. 3 (%7) hastada postoperatif ateş yüksekliği gözlemlendi. Nefrostomi kateteri postoperatif 2. ya da 3. günde çekildi ve ortalama hastanede kalış süresi $4,8 \pm 1,8$ gün olarak saptandı.

Sonuç: Çocuk hastalarda perkutan nefrolitotomi ameliyatı etkin ve güvenli şekilde uygulanabilir.

Anahtar Kelimeler: Böbrek, litotripsi, nefro, pediatrik, perkütan, taş

PSS-017

Çocuk hastalarda üreteroskopi deneyimlerimiz

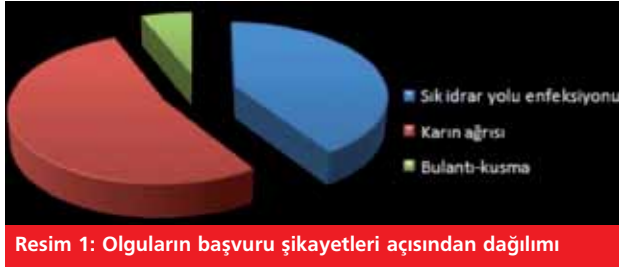*Ergün Gürer, Burak Turna, Fuat Kızılay, Ümit Eskidemir, Bülent Semerci, Oktay Nazlı
Ege Üniversitesi, Tıp Fakültesi, Üroloji Ana Bilim Dalı, İzmir*

Amaç: Bu çalışmamızda çocuk hasta grubunda üreteroskopi deneyimlerimizi sunmayı amaçladık.

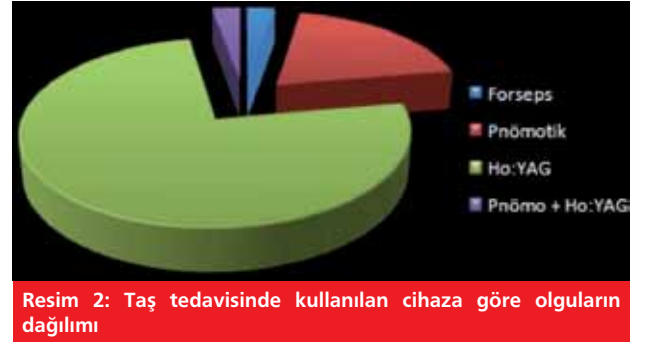Yöntem: Nisan 2007 - Haziran 2011 tarihleri arasında kliniğimizde üreteroskopi (URS) uygulanan çocuk hastaların dosyaları retrospektif olarak incelendi. Yaş ortalaması $97,5 \pm 59,2$ ay (12-218 ay) olan toplam 49 çocuk çalışmaya alındı. Tüm hastalara genel anestezi

altında litotomi pozisyonunda Storz marka semirijid 8Fr üreteroskop ile girişim yapıldı. Taş kırma işlemi için pnömotik veya Holmium YAG lazer litotriptör kullanıldı.

Bulgular: Toplam 49 çocuk (E: 30/ K: 19) değerlendirildi. Yirmi beş olguda (%51) daha önce taş öyküsü izlendi. Yirmi (%40,8) olguda başvuru esnasında sık



idrar yolları enfeksiyonu, 26 (%53) olguda karın ağrısı, 3 (%6,1) olguda bulantı kusma saptandı. URS sonuçlarında 10 (%20,4) olguda taş saptanmazken, 33 (%67,3) olguda 1 adet üreter taşı, 4 (%8) olguda 2 adet, 1 (%2) olguda 3 adet, 1 (%2) olguda ise 5 adet üreter taşı saptandı. Ortalama operasyon süresi $31 \pm 11,6$ dakika (10 - 60) olarak saptandı. Ortalama taş yükü $1,1 \pm 0,9$ cm² (0,2-4) olarak izlendi. Bir (%2) taş olgusunda forseps, 7 (%14,3) olguda pnömotik litotriptör, 27 (%55,1) olguda Holmium YAG lazer litotriptör ve 1 (%2) olguda ise hem pnömotik hem de lazer litotriptör kullanıldığı izlendi. Hastaların 34'üne (%82,9) JJ stent operasyon



sonunda takıldı. Taşsızlık açısından başarı oranı %85,7 olarak saptandı. İki (%4,1) olguda postoperatif ateş yüksekliği (Klavien grade-2) ve 1 (%2) olguda yoğun bakım gereksinimi doğuran postoperatif ateş yüksekliği (Klavien grade-3) saptanmıştır. Ortalama takip süresi $23,4 \pm 12$ ay (3-51) olarak izlenmiştir.

Sonuç: Çocuk hastalarda üreteroskopi etkin ve güvenli şekilde uygulanabilir.

Anahtar Kelimeler: Pediatrik, taş, üreterorenoskopi, üreter taşı

PSS-018

Pediatrik yaş grubunda ESWL sonuçları

*Murat Atar, Ahmet Ali Sancaktutar, Yasar Bozkurt, Necmettin Penbegül,
Haluk Soylemez, Kadir Yıldırım, Abdullah Gedik
Dicle Üniversitesi, Tıp Fakültesi, Üroloji Ana Bilim Dalı, Diyarbakır*

Amaç: Pediatrik yaş grubunda her gün daha sık kullanılmaya başlanan ESWL'nin etkinlik ve yan güvenilirliğini araştırmak.

Gereç-Yöntem: Çalışmaya Ocak 2007 ve 2010 arasında ESWL tedavisi uygulanan 16 yaş altı 165 çocuk hastaya ait 203 renoureteral ünit (RUU) dahil edildi. Hastaların dosyaları retrospektif olarak tarandı. Bütün hastalar Direx-Nova ESWL cihazı ile tedavi edilerek 1 gün sonra evlerine gönderildi. Taşsızlık ve klinik önemsiz rezidüel fragmanlar (KÖRF) başarılı olarak kabul edildi. En fazla 3 seans sonrası kırılmayan taşlar ise başarısız olarak kabul edildi.

Sonuçlar son ESWL seansından bir ay sonra DUSG ve IVP ile değerlendirildi. ESWL tedavisi ortalama 1,2 seansta, 1857 atış ve 17,1 kV enerji ile gerçekleştirildi.

Bulgular: Ortalama yaş 6,8 (1-16) olarak bulundu. ESWL öncesi double-J stent takılması, PCNL ve açık operasyon uygulanan RUU sayısı sırası ile 20, 5, 8 idi. Ortalama taş boyutu 10,6 mm idi. Doksan üç RUU'de grade I ve III arasında değişen hidronefroz mevcut idi. Tedavi sonrası 179 RUU taşsız hale gelirken 17 RUU de KÖRF tespit edildi. 168 RUU de tek seans ESWL ile başarı sağlandı. Genel başarı %96,5 olarak tespit edildi.

Tedavi sonrası renal koliği olan 3 hasta ve hospitalizasyon gerektiren ateşi olan 5 hasta dışında komplikasyon izlenmedi. ESWL tedavisinin başarısız olduğu 3 RUU 'ye URS, 3 RUU ise PCNL uygulandı.

Sonuç: ESWL pediatrik yaş grubunda üriner sistem taşlarının tedavisinde güvenle kullanılabilir etkili bir yöntemdir.

Anahtar Kelimeler: ESWL, pediatrik yaş, ürolyazis

PS-050

Pediatrik hastalarda PNL sonuçlarımız

*EAli Beytur, Fatih Oğuz, Ramazan Altıntaş, Yahya Murat Uğraş, Serhan Çimen, Ali Güneş
İnönü Üniversitesi, Tıp Fakültesi, Üroloji Anabilim Dalı, Malatya*

Amaç: Mart 1998'den Temmuz 2011 sonuna kadar 2562 perkütan nefrolitotomi (PNL) ameliyatı yapılan kliniğimizde ilk pediatrik PNL, 10 Ağustos 1999 tarihinde 8 yaşındaki bir kız çocuğunun sağ böbrek taşına yapılmıştır. Çalışmamızda, kliniğimizde böbrek taşları nedeniyle PNL operasyonu yapılan pediatrik hastaların verileri retrospektif olarak incelendi.

Gereç Yöntem: Çalışmaya 18 yaş altındaki PNL hastaları dahil edildi. PNL işlemi genel anestezi altında yapıldı. Hastalara, supin pozisyonda sistoskopi yapıldıktan sonra C kollu floroskopi eşliğinde üreter kateteri takıldı ve prone pozisyonda floroskopi eşliğinde böbreğe girildi. Amplatz renal dilatör setiyle veya balon dilatatörle dilatasyon sağlandı. İşlem sonrası renal kılıf içerisinden nefrostomi kateteri yerleştirildi.

Bulgular: Toplam 232 hasta (241 renal ünite) değerlendirildi. Hastaların 120'si erkek, 112'si kızdı. Hastaların ortalama yaşı 12.7 olarak hesaplandı. Toplam 206 işlemde (%85.48) tam taşsızlık sağlandı. Klinik önemsiz rezidüel dahil edildiğinde ise 221 işlemde (%91.70) taşsızlık sağlandı. Kliniğimizdeki tüm PNL

işlemlerinde ise tam taşsızlık %85.79, taşsızlık %92.04 olarak gerçekleşmiştir.

İşlemlerin 12'sinde (%4.98) transfüzyon gerektiren kanama, 8'inde (%3.32) DJ takılmasını gerektiren trakt sızdırması, 1 olguda (%0.41) pnömotoraks oluştu, 1 işlem (%0.41) sonrasında uzamış kanama nedeniyle selektif anjio-embolizasyon yapıldı. Başka organ yaralanması olmadı.

Sonuç: Üriner sistem taş hastalığı tekrarlayıcıdır. Taş oluşumunu kesin olarak önleyecek bir yöntem olmadığı için, özellikle çocuk yaş grubundaki üriner sistem taşlarının tedavisinde ESWL gibi noninvaziv yöntemler uygulanmalı, başarısız olunursa cerrahi tedavi seçeneği düşünülmelidir. Minimal invaziv bir cerrahi olan PNL, yüksek güvenlik ve düşük komplikasyon oranları, daha kısa hastanede kalış süresi, yüksek taşsızlık oranları sağlar. Açık cerrahiye nispeten böbreğe daha az harabiyet verdiği için tekrarlayan cerrahi gereksinimlerinde PNL çocuk hastalarda daha avantajlıdır.

Anahtar Kelimeler: Böbrek taşı, nefrolitotomi, pediatrik, perkütan, perkütan nefrolitotomi

PS-057**Çocuk hastalarda perkütan nefrolitotomi**

*Sedat Öner, Sinan Avcı, Volkan Tüysüz, Oktay Şener, Özcan Atahan, Sedat Öner
Bursa Şevket Yılmaz Eğitim ve Araştırma Hastanesi, Üroloji Kliniği, Bursa*

Amaç: Perkütan nefrolitotomi (PNL) böbrek taşlarının tedavisinde yaygın olarak kullanılan minimal invaziv bir yöntemdir. Erişkin hastalarda yeterli deneyim oluştuktan sonra çocuk hastalarda da sıklıkla uygulanır hale gelmiştir. Bu çalışmada kliniğimizde çocuk hastalara yapılan PNL vakalarının sonuçları sunulmuştur.

Gereç-Yöntem: Kasım 2003 - Haziran 2011 tarihleri arasında 56 çocuk hastaya (22 kız, 34 erkek) PNL yapılmıştır. Erişkin nefroskop ve enstrümanları kullanıldığından uygun vücut büyüklüğünde ve yeterli hidronefrozu olan çocuklara PNL uygulanmıştır. Yaş ortalaması 11.1 yıldır (3-16). 25' ü sol, 31'si sağ böbrektir. Böbreklerin 49'ü primer (% 87,5), 7'si sekonderdir (%12,5). 54 hastaya 30F, 1 hastaya 20F, 1 hastaya da 22F amplatız dilatasyon yapılmıştır. 20 F ve 22F dilatasyon yapılan hastada üreterorenoskop kullanılmıştır.

Bulgular: İki boyuttan hesaplanan ortalama taş alanı 413,5 mm² dir (50-1422). Anestezi süresi ortalama 91,8 dk (50-153), cerrahi süre ortalama 53,7 dk (15-115) olarak gerçekleşmiştir. Ortalama 9000 cc sıvı

(3000-21000) kullanılmıştır. Vaka başına 1.31 akses (1-4) yapılmış, ortalama 6.21 dk floroskopi (1.3-21,4 dk) kullanılmıştır. Akses oluşturulma esnasında herhangi bir problem yaşanmamıştır. PNL sonrası tam taşsızlık 47 hastada (%83,9) sağlanmıştır. 8 hastada (%14,2) 4 mm'den küçük klinik önemsiz fragmanlar kalmıştır. 1 hastada da başarısız olunmuştur. 11 hastaya (%19,6) kan transfüzyonu yapılmıştır. Hiçbir hastada major komplikasyon görülmemiştir. Hastaların nefrostomili geçirdikleri süre 2.6 gün (1-5) ve yatış süreleri 3.15 gün (2-5) olmuştur.

Sonuç: PNL erişkinde kullanılan ekipmanlarla, çocuk hastalarda da benzer başarı ve komplikasyon oranlarıyla yapılabilmektedir. Ancak hasta seçimine dikkat edilmeli, vücut büyüklüğü ve hidronefroz derecesi yeterli olan hastalar seçilmelidir. Çok küçük çocuklarda pediatrik boy ekipmanlar kullanarak PNL yapmak uygun olacaktır.

Anahtar Kelimeler: Çocuk, perkutan nefrolitotomi, hasta seçimi

VS-010**Çocukluk çağı böbrek taşı tedavisinde MicroPerc**

*Abdullah Armağan, Abdulkadir Tepeler, Tolga Akman, Cevper Ersöz, Ramazan Topaktaş, Şinasi Yavuz Önel
Bezmialem Vakıf Üniversitesi Tıp Fakültesi, Üroloji Anabilim Dalı, İstanbul*

Amaç: Son yıllarda endoskopik aletler ve litotriptörlerdeki gelişmelere paralel olarak çocukluk çağı üriner sistem taş hastalığı tedavisinde ciddi gelişmeler olmuştur. Küçük çaplı aletlerin kullanımı ile kanama ve diğer komplikasyonlar en aza indirilmektedir. Desai ve

ark.'nın 2011'de tanımladıkları MicroPerc'i ülkemizde ilk defa bir çocuk böbrek taşı hastasında uyguladık.

Vaka: 14 yaşında sol yan ağrısı nedeniyle polikliniğimize başvuran hastanın yapılan üriner sistem USG'si ve intravenöz ürografisinde sol böbrekte 11mm kalkül

ve grade-2 hidronefroz saptandı. İki seans ESWL'den fayda görmeyen hastaya MicroPerc yöntemiyle cerrahi planlandı. Genel anestezi altında litotomi pozisyonunda sol üretere 4F üreter kateteri takılmasını takiben hasta prone pozisyonuna çevrildi. Floroskopi eşliğinde 3 mm lik mini cilt insizyonu ile ucunda optik bulunan 4.85 Fr akses iğnesi ile böbrek pelvisine ulaşıldı ve taş renal pelviste görüldü. Çalışma kılıfı yerinde bırakıldıktan sonra üçlü musluk bağlandı. Bu uçlara 0.9 mm optik, 200µ Ho-YAG Lazer probu ve irrigasyon için serum seti bağlandı. Renal pelviste görülen taş lazer prob ile çok küçük parçalara ayrıldı ve spontan düşmeye bırakıldı. Yaklaşık 30 dakikalık operasyon

süresinden sonra herhangi bir drenaj uygulanmaksızın tüm aletler çıkarıldı ve 3 mm'lik cilt insizyona strip yapıştırılarak işleme son verildi. Hastanın postoperatif dönemde anlamlı hematürisi ve ağrısı olmadı. Hasta postoperatif 18. saatte DUSG grafisi çekildikten sonra taburcu edildi.

Sonuç: Daha çok yeni minimal invaziv bir yöntem olan MicroPerc özellikle çocuk hastalarda ESWL'ye dirençli küçük çaptaki böbrek taşlarının tedavisinde veya çoklu kaliks taşı olan hastalarda kolay uygulanabilir ve etkili bir tedavi alternatifi olabilir.

Anahtar Kelimeler: Çocukluk çağı, böbrek taşı, miniPERC, tedavi